Absceso hepático piógeno como causa de fiebre persistente. Reporte de Caso

Autor: Ginet Stefani Cruz Guaranda
Servicio de Emergencias – Hospital Alcivar

INTRODUCCIÓN

El absceso hepatico piogeno es una infección supurativa del parenquima hepatico, potencialmente mortal si no se identifica y se trata oportunamente. Su presentación clínica puede ser inespecifica, caracterizada por fiebre persistente, escalofríos, dolor abdominal y alteraciones inflamatorias. El diagnóstico temprano en emergencia representa un desafío debido a la variabilidad de sus manifestaciones

OBJETIVOS

Describir la presentación clínica de un paciente con absceso hepatico piogeno

Analizar el abordaje diagnostico desde la emergencia

Revisar las herramientas de imagen y las estrategias terapéuticas incluyendo el control del foco infeccioso

MATERIALES Y METODOS

Se presenta un caso clínico descriptivo y retrospectivo, con fines academicos incluyendo literatura científica actualizada sobre el absceso hepatico piogeno

LUGAR Y FECHA: SERVICIO DE EMERGENCIIAS , HOSPITAL ALCIVAR, MAYO 2026

FUENTE: HISTORIA CLÍNICA, AMAMNESIS Y EXAMEN FÍSICO

EXÁMENES DE LABORATORIO – ESTUDIOS DE IMAGEN

RESULTADOS: PRESENTACIÓN DEL CASO

PACIENTE DE SEXO FEMENINO DE 58 AÑOS DE NACIONALIDAD CHINA CON ANTECEDENTE DE HEPATECTOMIA HACE 1 AÑO POR RAZÓN DESCONOCIDA ACUDE POR CUADRO CLÍNICO CARACTERIZADA POR ALZA TÉRMICA DE 2 SEMANAS DE EVOLUCIÓN ACOMPAÑADA DE ESCALOFRÍOS, DOLOR EN ARTICULACIONES, DEPOSICIONES DIARREICAS POR UNA OCASIÓN, NAUSEA QUE NO LLEGAN AL VOMITO, PALIDEZ, MALESTAR GENERAL. DOLOR EN HIPOCONDRIO DERECHO A LA PALPACIÓN SUPERFICIAL Y PROFUNDA.

Tabla 1.

NOMBRE ESTUDIO		RESULTADO
HEMATOLOGIA		
Recuento de leucocitos		8.91
Neutrófilos %	*	83.90
Linfocitos %	*	14.10
Monocitos %	*	1.90
Eosinófilos %	*	0.00
Basófilos %	*	0.10
Neutrófilos		7.47
Linfocitos	*	1.26
Monocitos	*	0.17
Eosinófilos	*	0.000
Basófilos		0.01
Recuento de hematies		3.83
Hemoglobina		13.30
Hematocrito		38.50
MCV	*	100.50
MCH	*	34.70
MCHC		34.50
RDW	*	11.50
Plaquetas	*	110.00
Correlacionar con cuadro clinico del paciente.		
MPV		9.80
QUIMICA		
Glucosa Basal	*	277.00
Urea		25.47

Tabla 2.

NOMBRE DEL ESTUDIO	RESULTADO
CREATININA	0.99
FOSFATASA ALCALINA	293
GOT	248
GPT	292
GAMMA GT	232
SODIO	128
POTASIO	4
CLORO	90
TP	13.9
INR	1.3
TPT	26.9
ANTICUERPOS PARA DENGUE	NEGATIVO

Tabla 1 y tabla 2. *Biométrica hematica y bioquímica al ingreso. Fuente: Historia clínica*

Tabla 3.

Tinción de Gram:
Moderados leucocitos polimorfonucleares
Moderados bacilos gram negativo

Tinción de Ziehl-Neelsen
No se observan B.A.A.R en 100 campos microscopicos.

MICROORGANISMO AISLADO: (1) Klebsiella pneumoniae
"Cepa productora de BLEE (betalactamasa de espectro extendido

Tabla 4.

PRUEBA DE SUSCEPTIBILIDAD:

Amikacina Sensible (<=1 ug/mL)
Ceftazidima/Avibactam Sensible (0,5 ug/mL)
Ciprofloxacino Resistente (0,5 ug/mL)
Doxiciclina Resistente
Ertapenem Sensible (0,25 ug/mL)
Fosfomicina Resistente
Imipenem Sensible (<=0,25 ug/mL)
Meropenem Sensible (<=0,25 ug/mL)
Minociclina Resistente
Piperacilina/Tazobactam Sensible (16 ug/mL)
Tetraciclina Resistente
Tigeciclina Sensible (1 ug/mL)
Trimetropin/Sulfametoxazol Resistente

Tabla 3 y tabla 4. *Resultado de cultivo. Fuente: Historia clínica*

FIGURAS

Gráfico 1.

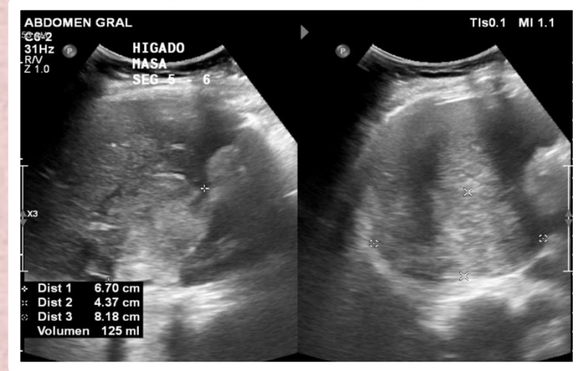

Gráfico 2.

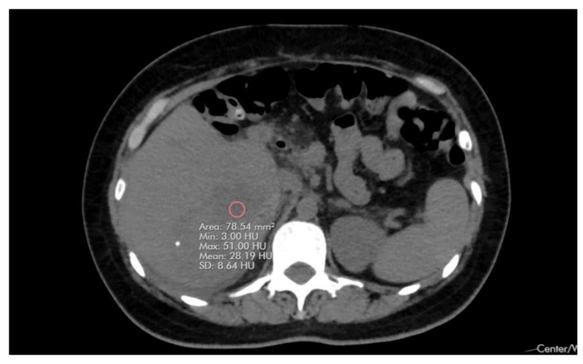

Gráfico 3.

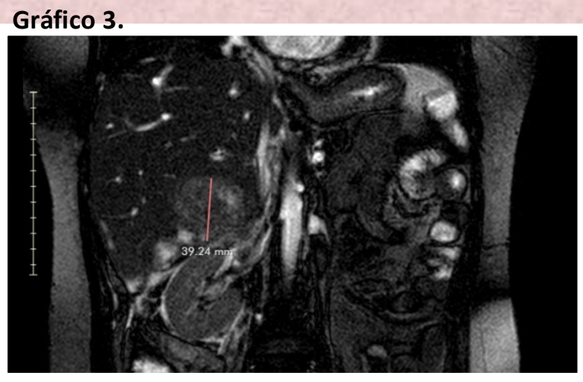

Gráfico 4.



Grafico 1. *ecografía abdominal con lesión hepática en segmento IVB,V,VI.* **Grafico 2.** *Tomografia trifásica corte transversal con lesión ocupante en lóbulo hepático derecho con zona central de 25 UH, en relación a necrosis.* **Grafico 3**. *Colangioresonancia simple. Corte coronal, con lesión ocupante volumen 326 cc.* **Grafico 4.** *Colangioresonancia simple corte transversal con lesión y área y área central con necrosis licuefactiva*

DISCUSIÓN

El absceso hepático piógeno constituye una infección supurativa del parénquima hepático, asociada a una morbimortalidad significativa y cuya presentación clínica puede ser inespecífica, dificultando su reconocimiento temprano en los servicios de urgencias (1,2).En el presente caso, el cuadro clínico y los hallazgos de laboratorio, alteraciones que, aunque inespecíficas, orientaron hacia un proceso infeccioso con compromiso hepatobiliar. La presentación clínica del absceso hepático puede variar considerablemente y no siempre incluye dolor localizado en hipocondrio derecho o ictericia (1,3). La ecografía abdominal permitió identificar una lesión focal en los segmentos hepáticos V-VI, mientras que la tomografía computarizada con contraste evidenció lesiones sugestivas de absceso hepático, constituyendo un elemento fundamental para orientar el diagnóstico. La colangiorresonancia no mostró alteraciones, lo que permitió complementar la evaluación de la vía biliar y descartar hallazgos obstructivos evidentes. Estos estudios resaltan la importancia de las imágenes diagnósticas en la caracterización de las lesiones hepáticas y la investigación de posibles causas biliares (1,3).El cultivo del material purulento obtenido identificó Klebsiella pneumoniae productora de betalactamasas de espectro extendido (BLEE). Este microorganismo representa un agente etiológico relevante del absceso hepático piógeno, y su presencia plantea dificultades terapéuticas debido a los mecanismos de resistencia antimicrobiana (2,4). Lo que permitió el control del foco infeccioso y la obtención de muestras para identificación microbiológica. La combinación de drenaje y antibioticoterapia dirigida constituye uno de los pilares fundamentales del tratamiento de esta entidad (1,2).La negatividad de los marcadores tumorales contribuyó a la evaluación diferencial de las lesiones hepáticas. La evolución clínica favorable posterior al drenaje y al tratamiento antibiótico resalta la importancia del diagnóstico oportuno, la confirmación microbiológica y el control adecuado del foco infeccioso.

CONCLUSIONES Y RECOMENDACIONES

- El absceso hepático piógeno puede manifestarse con síntomas inespecíficos, por lo que debe considerarse ante cuadros febriles agudos sin foco evidente.
- La ecografía, tomografía abdominal y confirmación microbiológica fueron fundamentales para establecer el diagnóstico etiológico.
- El drenaje percutáneo y la antibioticoterapia dirigida constituyeron pilares fundamentales para el control de la infección.

Considerar el absceso hepático dentro del diagnóstico diferencial de pacientes con fiebre persistente y alteraciones de las pruebas hepáticas. Realizar estudios de imagen oportunos y obtener muestras para cultivo y antibiograma. Individualizar la antibioticoterapia según el perfil de sensibilidad microbiológica, especialmente ante microorganismos productores de BLEE, y garantizar el control del foco infeccioso.

BIBLIOGRAFÍA

1. Gaillard C, Cancela Costa A, Uldry É, Guery B, Lamoth F, Desgranges F, et al. Clinical management of pyogenic liver abscess: a point-by-point synthesis of the available evidence and existing gaps. *Infect Dis Now*. 2026. doi: 10.1016/j.idnow.2026.105379
2. Xu D, Zeng D. Percutaneous catheter drainage versus needle aspiration for liver abscess: a systematic review and meta-analysis of efficacy and safety. *Eur J Gastroenterol Hepatol*. 2026;38(11):1329-38. doi: 10.1097/MEG.0000000000003252
3. Rahmatullah ZF, Arshad H, Chu LC, Kawamoto S, Fishman EK. Hepatic abscess on CT: pearls, pitfalls and diagnostic challenges. *Emerg Radiol*. 2026;33(5):1209-17. doi: 10.1007/s10140-026-02516-9
4. Wang S, Chang Z. Incidence, risk factors, and subsequent health outcomes of pyogenic liver abscesses: a scoping review of evidence from population-based studies. *Gastroenterol Res Pract*. 2025;2025:3915024. doi: 10.1155/grp/3915024
5. Wendt S, Bačák M, Petroff D, Lippmann N, Blank V, Seehofer D, et al. Clinical management, pathogen spectrum and outcomes in patients with pyogenic liver abscess in a German tertiary-care hospital. *Sci Rep*. 2024;14:12972. doi: 10.1038/s41598-024-63819-w
6. Rossi G, Ronot M, Zarrouk V, Lefort A. Absceso hepático. *EMC Tratado Med*. 2024;28(3):1-11. doi: 10.1016/S1636-5410(24)49298-2
7. Bonomo RA, Tamma PD, Abrahamian FM, Bessesen M, Chow AW, Dellinger EP, et al. 2024 Clinical Practice Guideline Update by the Infectious Diseases Society of America on complicated intra-abdominal infections: diagnostic imaging of suspected acute intra-abdominal abscess in adults, children, and pregnant people. *Clin Infect Dis*. 2024;79(Suppl 3):S113-7. doi: 10.1093/cid/ciae351
8. Curran J, Mulhall C, Pinto R, Bucheeri M, Daneman N. Antibiotic treatment durations for pyogenic liver abscesses: a systematic review. *J Assoc Med Microbiol Infect Dis Can*. 2023;8(3):224-35. doi: 10.3138/jammi-2023-0004
9. Lam JC, Stokes W. Management of pyogenic liver abscesses: contemporary strategies and challenges. *J Clin Gastroenterol*. 2023;57(8):774-81. doi: 10.1097/MCG.0000000000001871
10. Jiménez Romero C, Moreno González E, Lechuga Alonso I, Justo Alonso I. Etiopatogenia y tratamiento de los abscesos hepáticos piógenos en la población general y en trasplante hepático. An RANM. 2025;142(1):61-72. doi:10.32440/ar.2025.142.01.rev06.