Redistribución sistémica de la congestión en insuficiencia cardiaca avanzada: Ascitis y edema escrotal masivo en ausencia de edema periférico. Presentación de caso. Hospital Alcívar, 2026

Dr. Michael Maldonado G; Dr. Eduardo Barrio N; Dr. Guillermo Cornejo P; Dr. Joffre Lara T.

ANTECEDENTES

La congestión sistémica en la insuficiencia cardiaca (IC) avanzada determina la morbimortalidad, siendo el edema periférico el signo clásico inicial (1). No obstante, la evidencia actual demuestra que la exploración puede subestimar la sobrecarga real debido a una **redistribución compartimental** del volumen (2,3). La elevación de la presión venosa y el fallo derecho inducen hipertensión intraabdominal (4); cuando este gradiente se combina con factores anatómicos o con el **daño peritoneal acumulativo por paracentesis repetidas**, se altera crónicamente la permeabilidad de la membrana. Esto transforma al peritoneo en un lecho de fuga de baja resistencia que desvía progresivamente el exceso hídrico hacia cavidades serosas, transitando desde un edema periférico inicial hacia un **desacople semiológico absoluto**: ascitis e hidrocele masivo sin edema en extremidades.

PRESENTACIÓN DEL CASO

Varón de 59 años con antecedente de traumatismo toracoabdominal severo (19 días en UCI) y 15 paracentesis previas los últimos dos años por ascitis de repetición. Ingresa a la emergencia por IC avanzada y deterioro severo.

Evolución inicial: El edema periférico desapareció progresivamente, transmutando en una redistribución compartimental masiva hacia el tercer espacio.

Exploración física: Ingurgitación yugular, ascitis a tensión, derrame pleural bilateral, hernia umbilical reductible e hidrocele masivo bilateral. Destacó una ausencia absoluta de edema en extremidades, configurando un desacople semiológico radical.

Evaluación imagenológica: ETT con insuficiencia mitral y tricuspídea severas, hipertensión pulmonar y disfunción de ventrículo derecho con FEVI preservada. **Hallazgos paradójicos:** Vena cava inferior (VCI) no congestiva y venas suprahepáticas en 11 mm, en estricto contraste con un eje esplenoportal normal, sin esplenomegalia y con presencia de bazo accesorio.

Resolución del enigma herniario: Paracentesis evacuadora urgente al ingreso. La ecografía post-descompresión descartó protrusión de asas, evidenciando únicamente conductos peritoneo-vaginales permeables. Esto confirmó que las supuestas "hernias inguinales" eran un efecto hidrostático que operó como válvula de escape, protegiendo la VCI y evitando el edema periférico.

El primer cateterismo cardiaco derecho lo dejó fuera de opción terapéutica avanzada; pasó a planta para optimización diurética por 5 días. El ETT estrés con dobutamina confirmó ausencia de reserva contráctil del ventrículo derecho. Pese al diurético, persistió con refractariedad clínica; un segundo cateterismo derecho confirmó su inoperabilidad definitiva, logrando solo estabilización clínica transitoria.

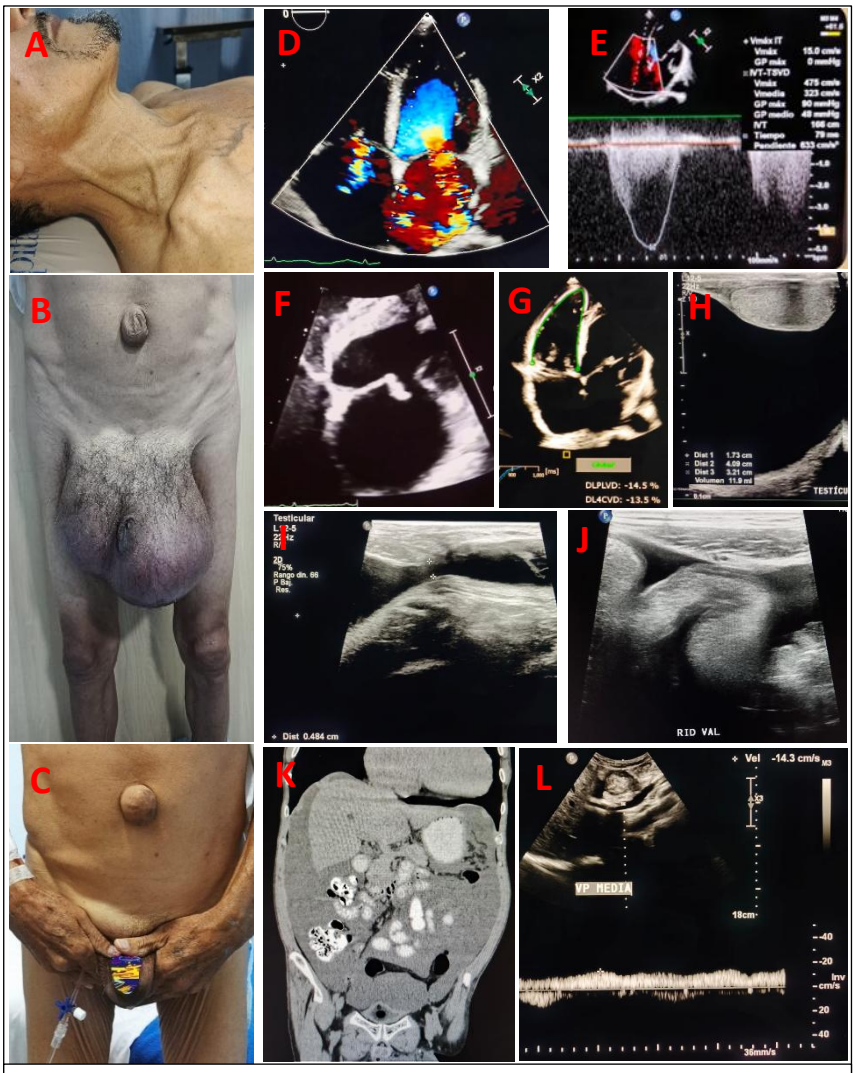

Fig. 1: A, B, C: Examen físico; **D, E, F, G:** ETT; **H, I, J:** Eco inguino-escrotal; **K:** TC abdomino-pélvica; **L:** Eco portal

DISCUCIÓN DEL CASO

Este caso ilustra una manifestación extrema de disociación hemodinámico-semiológica en IC avanzada: fallo derecho terminal con hipertensión pulmonar expresado exclusivamente como ascitis e hidrocele masivo, sin edema periférico y con VCI de 11 mm, desafiando los criterios tradicionales de congestión (5). El politraumatismo previo (19 días en UCI) se postula como detonante de valvulopatía múltiple de progresión insidiosa, respaldando el impacto a largo plazo de las lesiones mecánicas sobre el sustrato valvular (6). Dicho daño estructural, sumado a la hipertensión intraabdominal y 15 paracentesis, convirtió el peritoneo y conductos peritoneo-vaginales en un escape hidrostático; este "tercer espacio" actuó como reservorio de descompresión vicaria, validando la insuficiencia cardíaca como un *continuum* dinámico de redistribución tisular más allá de la sobrecarga intravascular (7). La refractariedad diurética y la ausencia de reserva contráctil en el ETT de estrés con dobutamina sellaron la inoperabilidad confirmada también por el segundo cateterismo cardiaco derecho, alineándose con la evidencia pronóstica actual sobre la irreversibilidad del fallo derecho avanzado (8).

BIBLIOGRAFÍA