Más allá del intervencionismo: Revascularización miocardica con endarterectomía en una paciente con reestenosis recurrente y probable sustrato inflamatorio autoinmune. Caso clínico Hospital Alcivar

(a) Dra. Kristhel Coronel Sánchez, (b) Dr Richard Lopez Mendoza

(a) Médico posgradista de cardiología Nivel II, (b) Cardiologo, especialista en Ecocardiograma

Departamento de Cardiología del Hospital Alcívar

INTRODUCCIÓN

La reestenosis coronaria multivaso constituye un desafío importante en la cardiopatía isquémica moderna. A pesar de los avances en intervencionismo percutáneo y stents farmacológicos, la proliferación neointimal, la inflamación persistente y el remodelado vascular adverso continúan favoreciendo la reoclusión progresiva de las arterias tratadas. Cuando las lesiones son difusas, múltiples o afectan segmentos previamente intervenidos, el tratamiento percutáneo puede resultar insuficiente para lograr una perfusión coronaria adecuada. En estos casos, la CRM, combinada con técnicas complementarias como la endarterectomía coronaria, se presenta como una estrategia efectiva, especialmente en pacientes con enfermedad avanzada y fracaso de intervenciones previas. Se describe un caso de revascularización compleja con endarterectomía en una paciente con reestenosis multivaso recurrente, que presentó evolución postoperatoria satisfactoria.

PRESENTACIÓN DE CASO

Paciente femenina de 44 años, antecedentes de HTA (3 años), DM II (10 años) y dos embarazos complicados por preeclampsia severa. Desde noviembre de 2023 presenta episodios progresivos de disnea, dolor precordial y fatiga, con múltiples hospitalizaciones por SCA. Entre febrero y agosto de 2024, la paciente fue sometida a seis intervenciones percutáneas con colocación de múltiples stents en la arteria descendente anterior, circunfleja y coronaria derecha, todas con evolución a reestenosis intra-stent severa u oclusiva. La paciente acude por angina de esfuerzo progresiva y episodios de dolor torácico en reposo. El cateterismo izquierdo evidenció reestenosis oclusiva del 100% en la arteria coronaria derecha, reestenosis crítica del 99% a nivel ostial de la descendente anterior y reestenosis oclusiva en circunfleja y ramas marginales, con circulación colateral homocoronaria. Ante este escenario de fracaso del tratamiento percutáneo, la endarterectomía coronaria surge como una opción quirúrgica avanzada y selectiva que permite la extracción del material obstructivo (neoíntima, placa ateromatosa y restos de stent) y la reconstrucción directa del flujo arterial en segmentos previamente no revascularizables.

Desde el punto de vista hemodinámico, esta técnica restaura el lecho distal coronario funcional, posibilitando una anastomosis efectiva de los injertos y optimizando la perfusión miocárdica global, lo que sería inalcanzable con un bypass convencional sin limpieza luminal previa. Por lo que se decidió realizar cirugía de revascularización miocárdica (CRM) con cuatro puentes asociando endarterectomía con extracción de stents en la descendente anterior. El postoperatorio cursó sin complicaciones mayores, con adecuada recuperación hemodinámica, mejoría clínica y función ventricular conservada.

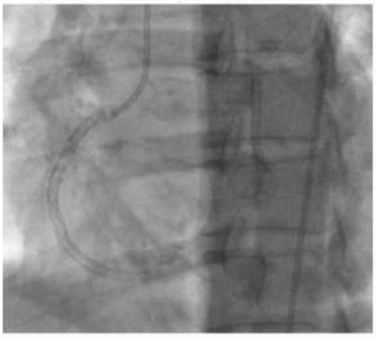

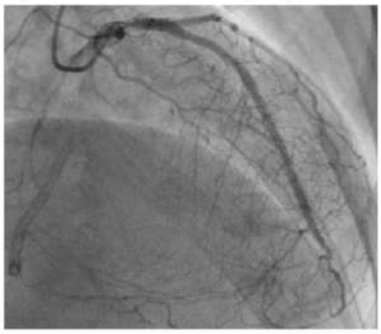





DISCUSIÓN Y RESULTADOS

La reestenosis intra-stent (ISR) es un proceso multifactorial relacionado con inflamación vascular, disfunción endotelial, hiperplasia neointimal y neoaterosclerosis. Una revisión publicada en European Heart Journal Open (2023) reconoce la respuesta inflamatoria al daño vascular como uno de los mecanismos centrales de la ISR. Asimismo, estudios en pacientes con enfermedades autoinmunes sugieren que la inflamación sistémica y la disfunción endotelial pueden incrementar el riesgo de reestenosis. En nuestra paciente, la recurrencia multivaso tras múltiples ICP, asociada a ANA positivo, ferritina >1000 ng/mL y PCR elevada, plantea un posible sustrato inmunoinflamatorio, actualmente en estudio.

Ante la enfermedad coronaria difusa y el fracaso reiterado de la ICP, se realizó CRM + endarterectomía con extracción de stents de la DA. Ghatanatti y Teli (2017) describen la endarterectomía como una alternativa para lograr revascularización en vasos difusamente enfermos. De forma similar, Figuereo-Beltre et al. (2023) reportaron extracción quirúrgica de stents en una DA tipo full metal jacket, permitiendo su posterior revascularización.

En el caso, esta estrategia permitió recuperar el lecho coronario distal y lograr una revascularización efectiva, con evolución posoperatoria favorable y mejoría clínica.

CONCLUSIÓN

Este caso ilustra cómo una etiología inflamatoria-autoinmune puede ser el factor determinante en la reestenosis coronaria múltiple, más allá de los factores de riesgo clásicos. La cirugía de revascularización miocárdica con endarterectomía se presenta como una alternativa efectiva y duradera en pacientes con enfermedad coronaria difusa e historia de fallas repetidas de ICP. Es fundamental realizar un abordaje integral que incluya estudio inmunológico, control de la inflamación y selección quirúrgica adecuada para mejorar la supervivencia y calidad de vida.

BIBLIOGRAFÍA

- Neumann FJ, et al. 2018 ESC/EACTS Guidelines on myocardial revascularization. Eur Heart J. 2019;40:87–165.
- Keogh BE, Bidstrup BP, Taylor KM, Sapsford RN. Angioscopic evaluation of intravascular morphology after coronary endarterectomy. Ann Thorac Surg. 1991;52:766–771.
- El-Gamel A, Chan B. Full metal jacket endarterectomy of left anterior descending coronary artery is safe with good midterm outcomes. Heart Lung Circ. 2021;30:605–611.
- Inoue K, et al. Pathological analyses of long-term intracoronary Palmaz-Schatz stenting: is its efficacy permanent? Cardiovasc Pathol. 2004;13:109–115.
- Suh SY, et al. A complete metal jacket case using ten paclitaxel-eluting stents for multiple de novo coronary artery lesions. Int J Cardiol. 2007;115:e97–e98.
- Sharp ASP, et al. Long-term follow-up on a large cohort of "full-metal jacket" percutaneous coronary intervention procedures. Circ Cardiovasc Interv. 2009;2:416–422.
- Kimura T, et al. Long-term clinical and angiographic follow-up after coronary stent placement in native coronary arteries. Circulation. 2002;105:2986–2991.
- Farb A, et al. Extracellular matrix changes in stented human coronary arteries. Circulation. 2004;110:940–947.
- Ghatanatti R, Teli A. Coronary endarterectomy: recent trends. J Clin Diagn Res. 2017;11:PE01–PE04.
- Takahashi M, et al. Early and mid-term results of off-pump endarterectomy of the left anterior descending artery. Interact Cardiovasc Thorac Surg. 2013;16:301–305