Amiloidosis cardiaca: El enemigo silencioso detrás de la insuficiencia cardiaca. A propósito de un caso clínico.

Autores: Toledo Regalado Karen Fernanda[1], López Mendoza Richard Eudoro[2], Ibarra Franco Fernando Javier[3].

[1]Postgradista de Cardiología. [2]Especialista en Cardiología y Ecocardiografista. [3]Especialista en Cardiología.

INTRODUCCIÓN

La amiloidosis cardiaca es una miocardiopatía infiltrativa, progresiva e infradiagnosticada, causada por el depósito extracelular de fibrillas amiloides derivadas de proteínas mal plegadas[1,2]. Predominan dos subtipos: la amiloidosis por cadenas ligeras (AL), asociada a una discrasia de células plasmáticas como el mieloma múltiple, y la amiloidosis por transtiretina (ATTR)[3,4]. El compromiso cardiaco determina el pronóstico y con frecuencia se presenta como insuficiencia cardiaca con fracción de eyección preservada, hipertrofia ventricular no explicada por hipertensión arterial y bajo voltaje electrocardiográfico que contrasta con el engrosamiento parietal (*mismatch* voltaje-masa)[1,2]. Su reconocimiento precoz mediante ecocardiografía, resonancia magnética y estudio hematológico dirigido es determinante para instaurar un tratamiento oportuno y mejorar el pronóstico[2,5].

CASO CLÍNICO

Paciente masculino de 73 años, con antecedentes de hipertensión arterial y diabetes mellitus tipo 2, que acude por cuadro progresivo de disnea, fatiga y edema de miembros inferiores, compatible con insuficiencia cardiaca congestiva. El ecocardiograma evidenció FEVI de 65 % (Simpson), sin trastornos de la contractilidad segmentaria, hipertrofia concéntrica del ventrículo izquierdo de predominio septal sin obstrucción dinámica del tracto de salida, disfunción diastólica grado II (patrón pseudonormal) y un patrón de textura miocárdica *granular sparkling*, hallazgo sugestivo de infiltración amiloidea[5]; además, función sistólica del ventrículo derecho reducida (TAPSE 13 mm) y *strain* longitudinal global disminuido (−10 %) con preservación apical (Fig. A). El electrocardiograma mostró bajo voltaje en derivaciones periféricas con bloqueo completo de rama derecha (Fig. E), lo que reforzó la sospecha de miocardiopatía infiltrativa. La resonancia magnética cardiaca mostró un patrón compatible con infiltración amiloidea (Fig. B y C). La biopsia de médula ósea evidenció neoplasia de células plasmáticas con infiltración del 60 % del volumen medular (Fig. D), lo que permitió establecer el diagnóstico final de amiloidosis cardiaca por cadenas ligeras (AL) asociada a mieloma múltiple.

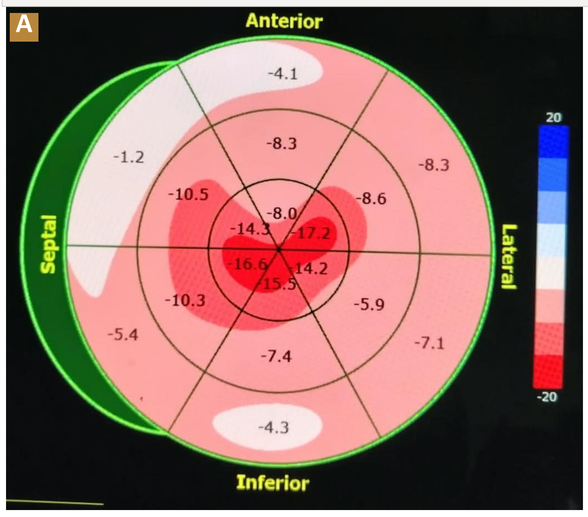

Fig. A. *Strain* longitudinal global del VI: −10 %, disminuido de forma global con preservación apical (patrón de *apical sparing* o *cherry on top*).

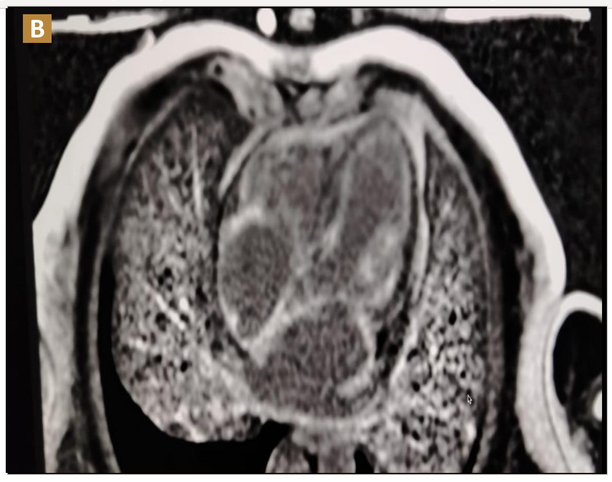

Fig. B. RM 4 cámaras: hipertrofia biventricular concéntrica, miocardio de aspecto infiltrativo septal y cavidades reducidas.

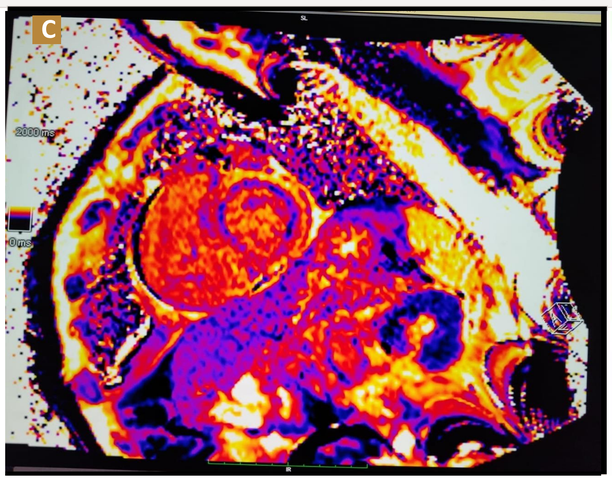

Fig. C. Mapeo T1: valores elevados difusos en el miocardio, hallazgo sugestivo de infiltración amiloidea.

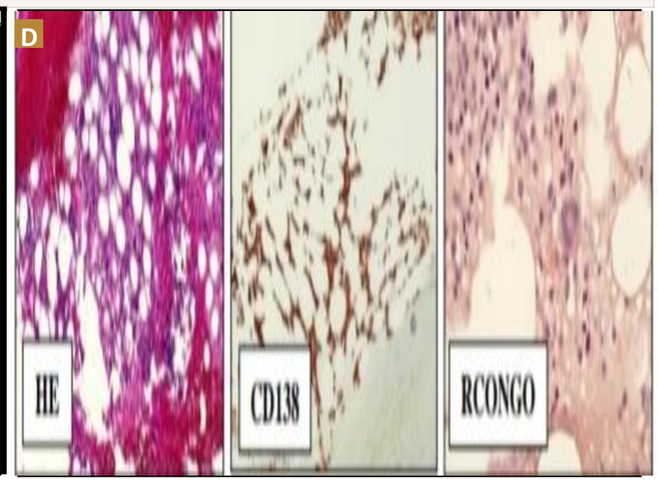

Fig. D. Biopsia de médula ósea: infiltrado difuso de células plasmáticas (hematoxilina-eosina), CD138 positivo y Rojo Congo negativo.

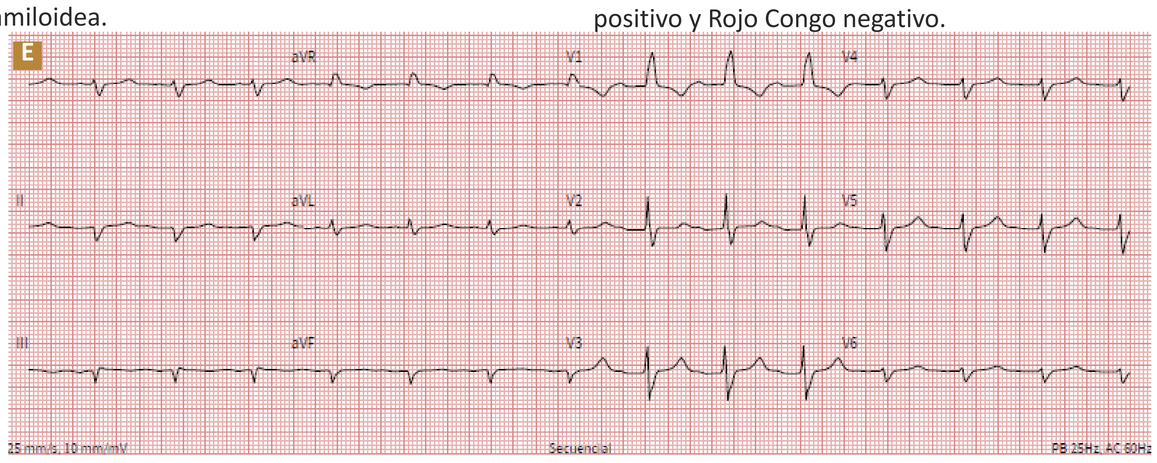

Fig. E. ECG de 12 derivaciones: bajo voltaje periférico y bloqueo completo de rama derecha.

DISCUSIÓN

La amiloidosis cardiaca constituye una causa infradiagnosticada de insuficiencia cardiaca con fracción de eyección preservada, frecuentemente confundida con cardiopatía hipertensiva o miocardiopatía hipertrófica[1,2]. Las claves clínicas de sospecha incluyen hipertrofia ventricular desproporcionada a la carga hemodinámica, bajo voltaje electrocardiográfico contrastante con el grosor parietal, reducción del *strain* longitudinal global con patrón de *apical sparing* y el patrón ecocardiográfico *granular sparkling*[1,5]. La resonancia magnética cardiaca, mediante realce tardío de gadolinio y mapeo T1/volumen extracelular, aporta alta sensibilidad diagnóstica[5].

Ante la sospecha, es obligatorio diferenciar entre amiloidosis AL y ATTR mediante inmunofijación sérica/urinaria, cadenas ligeras libres en suero y gammagrafía ósea con trazadores de tecnecio, ya que el manejo y el pronóstico difieren sustancialmente[1,2,5]. En este caso, la confirmación histopatológica de una neoplasia de células plasmáticas orientó el diagnóstico hacia amiloidosis AL asociada a mieloma múltiple, entidad de peor pronóstico si no se trata precozmente[3,6,7], por lo que requiere un manejo hematológico dirigido a la discrasia clonal subyacente[8,9], junto con el tratamiento cardiológico de soporte[2,10].

CONCLUSIONES Y RECOMENDACIONES

La amiloidosis cardiaca debe sospecharse en todo paciente adulto mayor con insuficiencia cardiaca e hipertrofia ventricular concéntrica no explicada, especialmente si coexiste bajo voltaje electrocardiográfico o un patrón *granular sparkling* en el ecocardiograma. El diagnóstico oportuno mediante imagen multimodal (ecocardiografía, resonancia magnética cardiaca) y un estudio hematológico completo permite identificar el subtipo (AL o ATTR) y definir un tratamiento dirigido que modifica de forma significativa el pronóstico[2,5,10]. El abordaje de estos pacientes exige un manejo multidisciplinario entre cardiología y hematología, dada la frecuente asociación entre la amiloidosis AL y las discrasias de células plasmáticas, como el mieloma múltiple[2,4].

BIBLIOGRAFÍA

1. Garcia-Pavia P, Rapezzi C, Adler Y, et al. Diagnosis and treatment of cardiac amyloidosis: a position statement of the ESC Working Group on Myocardial and Pericardial Diseases. Eur Heart J. 2021;42(16):1554-1568.
2. Kittleson MM, Ruberg FL, Ambardekar AV, et al. 2023 ACC Expert Consensus Decision Pathway on Comprehensive Multidisciplinary Care for the Patient With Cardiac Amyloidosis. J Am Coll Cardiol. 2023;81(11):1076-1126.
3. Gertz MA. Immunoglobulin light chain amyloidosis: 2024 update on diagnosis, prognosis, and treatment. Am J Hematol. 2024;99(2):309-324.
4. Sidiqi MH, Gertz MA. Immunoglobulin light chain amyloidosis diagnosis and treatment algorithm 2021. Blood Cancer J. 2021;11(5):90.
5. Dorbala S, Ando Y, Bokhari S, et al. Expert consensus recommendations for multimodality imaging in cardiac amyloidosis: part 1 of 2—evidence base and standardized methods of imaging. Circ Cardiovasc Imaging. 2021;14(7):e000029.
6. Sanchorawala V. Systemic Light Chain Amyloidosis. N Engl J Med. 2024;390(24):2295-2307.
7. Stelmach-Gołdyś A, Zaborek-Łyczba M, Łyczba J, et al. Physiology, Diagnosis and Treatment of Cardiac Light Chain Amyloidosis. J Clin Med. 2022;11(4):911.
8. Kastritis E, Palladini G, Minnema MC, et al. Daratumumab-Based Treatment for Immunoglobulin Light-Chain Amyloidosis. N Engl J Med. 2021;385(1):46-58.
9. Muchtar E, Dispenzieri A, Gertz MA, et al. Treatment of AL Amyloidosis: Mayo Stratification of Myeloma and Risk-Adapted Therapy (mSMART) Consensus Statement 2020 Update. Mayo Clin Proc. 2021;96(6):1546-1577.
10. Arbelo E, Protonotarios A, Gimeno JR, et al. 2023 ESC Guidelines for the management of cardiomyopathies. Eur Heart J. 2023;44(37):3503-3626.