“Síndrome de prolapso de válvula mitral en fenotipo Marfan-like”. Caso clínico. Hospital Alcivar

Dr Guillermo Cornejo (a) Dr. Richard Lopez (b) Dr. Joffrey Gaibor (c)
Cardiólogo. Jefe del servicio de Cardiología (a) Cardiólogo clínico (b) Médico posgradista nivel IV de cardiología Hospital Alcívar(c)
Departamento de Cardiología del Hospital Alcívar

INTRODUCCIÓN

El prolapso de la válvula mitral tiene una prevalencia del 2 % al 3 % en la población general, se caracteriza por cambios fibromixomatosos en los velos mitrales, con desplazamiento hacia la aurícula izquierda y regurgitación al final de la sístole, puede desencadenar insuficiencia mitral severa, arritmias ventriculares y MSC (1,2,3). El síndrome de Marfan-like es un grupo de diversas enfermedades genéticas del tejido conectivo que comparten muchas de las características físicas y clínicas del síndrome de Marfán, pero que no son causadas por la misma mutación genética, se agrupan padecimientos como el Síndrome de Loeys-Dietz**,** ciertos tipos del Síndrome de Ehlers-Danlos o el síndrome MASS (afectación de la válvula mitral, la aorta, el esqueleto y la piel). Presentamos un caso de Síndrome MASS que destaca por ser una enfermedad genética poco frecuente con un fenotipo similar al del síndrome de Marfan, pero que presenta diferencias cardiovasculares importantes, como la ausencia de aneurisma de la raíz aórtica, ectopia lentis y una marcada afectación mitral. (4,5)

OBJETIVOS

Identificar al Síndrome MASS como un fenotipo Marfan- like que causa prolapso valvular mitral, pero con un perfil de daño cardiovascular de menor riesgo que el Síndrome de Marfan y pronóstico más favorable.

MATERIAL Y MÉTODOS

Paciente masculino de 57 años con antecedente de HTA y FA de reciente diagnóstico por lo que toma bisoprolol y warfarina, acude por cuadro clínico de 1 mes de evolución con disnea con progresión en su clase funcional NYHA III/IV, angor y sensación de palpitaciones. Signos vitales PA: 120/74 mmHg, Fc: 77 lpm, saturando 96 %. Peso 70 kg, Talla 179 cm. Al examen físico destaca biotipo marfanoide, hábito leptosómico, aranodactilida, micrognatia (Fig 1), ruidos cardiacos arrítmicos, soplo holosistólico en foco mitral con thrill grado IV/VI irradiado a axila. Ekg reporta Bloqueo bifascicular (BCRDHH + BAV 1 ER grado, datos de crecimiento auricular izquierdo (Fig 2). Se realiza ETT que evidencia Fevi 60%, SRLGVI: -11%, : IM severa por prolapso de velo posterior por ruptura de cuerda tendinosa Carpentier tipo II que se corrobora con ETE (Fig 3) , cateterismo izquierdo sin lesiones y cateterismo derecho con PAPm 25 mmHg. Marcadores de lesión cardiaca dentro de la normalidad. Por sospecha de Sindrome de Marfan se solicita prueba genética (Fig 4) que resulta negativa para Marfan. Euro score II: 1.23 %. Se programa para cirugía de reemplazo valvular mitral.

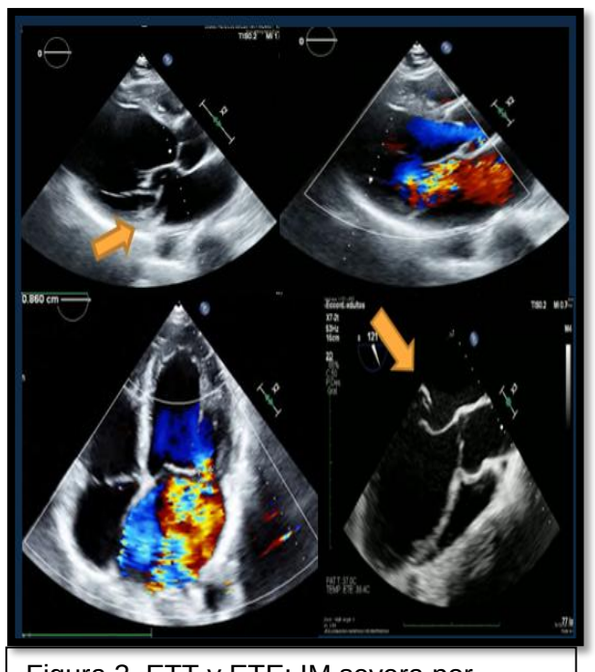

Figura 3. ETT y ETE: IM severa por prolapso de velo posterior por ruptura de cuerda tendinosa, Fevi: 60%, DD tipo III VTDVI: 313 ml/ VTSVI: 104 ml

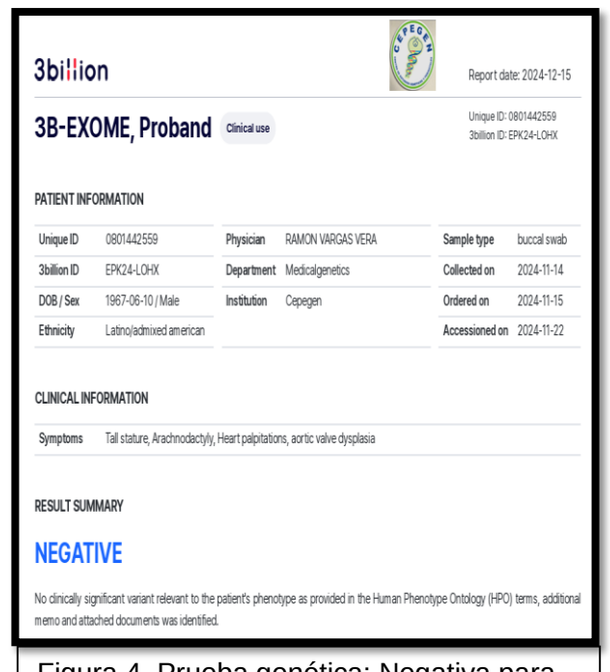

Figura 4. Prueba genética: Negativa para genes relacionados a Sx de Marfán.
No detecta entre el 5-10% de mutaciones del FBN1 relacionado con Sx MASS.

INTERVENCIÓN Y RESULTADOS



Figura 1. Biotipo marfanoide. Aranodactilida, pectus excavatum.

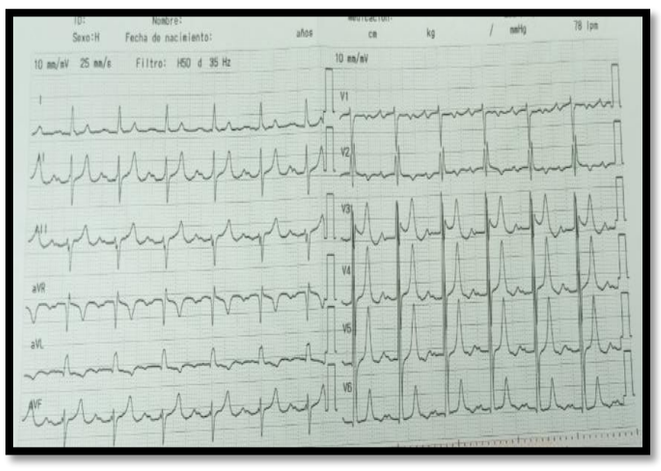

Figura 2. EKG: Ritmo sinusal con Bloqueo bifascicular (BCRDHH + BAV 1 ER grado), signo de Morris + onda P

DISCUSIÓN

El síndrome de prolapso de la válvula mitral (SPVM) y el fenotipo MASS son síndromes similares al SM que pueden presentar leve dilatación aórtica y prolapso de la válvula mitral, pero a diferencia del SM, la presencia de ectopia lentis o aneurisma aórtico descarta el diagnóstico de SPVM o MASS. Rippe, M. et elaboraron un estudio longitudinal, retrospectivo donde analizan las características clínicas y el pronóstico a largo plazo de 44 adultos con SPVM o MASS (edad: 38 ± 17 años), comparándolos con 81 adultos con SM destaca que los pacientes con SPVM o MASS no presentaban ectopia lentis ni aneurisma de los senos aórticos. A diferencia del SM, ningún individuo con SPVM o MASS desarrolló complicaciones aórticas (P < 0,001). La presencia de endocarditis, insuficiencia cardíaca y cirugía de la válvula mitral fue similar en todos los síndromes. (5). Sonaglioni, A.et al en el 2024 hicieron una revisión sistemática sobre la presencia prolapso de la válvula mitral en personas con anomalías esqueléticas torácicas (AET) encontrando una fuerte asociación en aquellos con pectus excavatum (30%), escoliosis (26%) y pectus carinatum (23%), nuestro paciente tenía pectus excavatum. (6) Gómez-González et al en el 2021 en una revisión manifiesta que los criterios revisados de Ghent-2 (2010) estableció que MASS es una enfermedad tipo Marfan con prolapso valvular mitral (PVM), sin aneurisma de la raíz aórtica, sin ectopia lentis y que además requiere un score sistémico de Ghent mayor a 5 con al menos una afección esquelética. (4,7). El score de Ghent en nuestro paciente fue de 7.

CONCLUSIONES

El Sx MASS en un importante fenotipo Marfan-like que causa prolapso valvular mitral que desencadena una insuficiencia mitral severa, que como en nuestro paciente tuvo la necesidad de ser sometido a cirugía de reemplazo valvular mitral con prótesis mecánica N 31 mm. El ETT post quirúrgico destaca Fevi 42% (previamente su función sistólica del VI estaba sobreestimada por la regurgitación), destaca además la prótesis mitral normofuncional sin leaks periprotésicos. Es dado de alta con tratamiento farmacológico óptimo. Es imprecindible reconocer el MASS por las características clínicas y el test genético ya que al descartar el Síndrome de Marfán, sabremos que no nos encontraremos con complicaciones cardiovasculares mortales como el aneurisma o disección aórtica que llevan a MSC, que modifican el seguimiento clínico tanto del paciente como de sus familiares y por lo tanto presentarán un pronóstico más favorable.

BIBLIOGRAFIA

1.Zeigler, S. et al (2021). Pathophysiology and pathogenesis of Marfan syndrome. *Advances in Experimental Medicine and Biology*, *1348*, 185–206. https://doi.org/10.1007/978-3-030-80614-9_8
2. Carbone, A. et al (2018). Mitral prolapse: An old mysterious entity - the incremental role of multimodality imaging in sports eligibility. *Journal of Cardiovascular Echography*, *28*(4), 207–217. https://doi.org/10.4103/jcecho.jcecho_42_18
3. Basso, C. et al (2019). Mitral valve prolapse, ventricular arrhythmias, and sudden death. *Circulation*, *140*(11), 952–964. https://doi.org/10.1161/CIRCULATIONAHA.118.034075
4. Gómez-González. et al (2021). Comportamiento y decisión cardiovascular en el síndrome de MASS. Reporte de un caso y revisión de la literatura. *Archivos de cardiologia de Mexico*, *91*(4), 480–484. https://doi.org/10.24875/ACM.20000397
5. Rippe, M. et al (2016). Mitral valve prolapse syndrome and MASS phenotype: Stability of aortic dilatation but progression of mitral valve prolapse. *International Journal of Cardiology. Heart & Vasculature*, *10*, 39–46. https://doi.org/10.1016/j.ijcha.2016.01.002
6.Sonaglioni, A. et al. (2024). The relationship between mitral valve prolapse and thoracic skeletal abnormalities in clinical practice: a systematic review. *Journal of Cardiovascular Medicine (Hagerstown, Md.)*, *25*(5), 353–363. https://doi.org/10.2459/JCM.0000000000001614
7. Delwarde, C. et al (2023). Genetics and pathophysiology of mitral valve prolapse. *Frontiers in Cardiovascular Medicine*, *10*, 1077788. https://doi.org/10.3389/fcvm.2023.1077788
8.Thacoor, A. et al (2017). Mitral valve prolapse and Marfan syndrome: THACOOR. *Congenital Heart Disease*, *12*(4), 430–434. https://doi.org/10.1111/chd.12467
9.Vriz, O . et al (2023). Mitral valve prolapse and sudden cardiac death in athletes at high risk. *Current Cardiology Reviews*, *19*(3), e201222212066. https://doi.org/10.2174/1573403X19666221220163431
10. Vriz, O. et al (2022). Transthoracic echocardiography for arrhythmic mitral valve prolapse: Phenotypic characterization as first step. *Echocardiography (Mount Kisco, N.Y.)*, *39*(9), 1158–1170. https://doi.org/10.1111/echo.15439
11. Kousa, et al. (2020). Reversible bradycardia secondary to myxedema coma: case-report. *Reviews in Cardiovascular Medicine*, *21*(2), 297–301. https://doi.org/10.31083/j.rcm.2020.02.26