“TAVI en paciente con patrón Cherry on top”. Caso clínico. Hospital Alcivar

Dr Richard Lopez (a) Dr. Armando Buchelli (b) Dr. Joffrey Gaibor (c)
Cardiólogo clínico (a) Cardiólogo intervencionista (b) Médico posgradista nivel IV de cardiología Hospital Alcívar(c)
Departamento de Cardiología del Hospital Alcívar

INTRODUCCIÓN

El TAVI (por sus siglas en inglés, Transcatheter Aortic Valve Implantation) es un procedimiento mínimamente invasivo para reemplazar la válvula aórtica del corazón sin necesidad de cirugía a corazón abierto. La amiloidosis cardíaca (AC) es una miocardiopatía restrictiva infiltrativa causada por el depósito de fibrillas amiloides en el miocardio y se manifiesta principalmente en dos subtipos: la amiloidosis cardíaca por transtiretina (ATTR) y la amiloidosis cardíaca por cadenas ligeras de inmunoglobulinas (AL). La amiloidosis cardíaca (AC) y la estenosis aórtica (EA) ambas con elevada morbi-mortalidad, pueden coexistir, especialmente en aquellos con edades avanzadas, con una prevalencia que oscila entre el 5,6 % y el 16 %. (1,2) Los pacientes que presentan tanto AC como EA experimentan peores resultados clínicos como insuficiencia cardiaca, shock cardiogénico, muerte súbita (MSC) que aquellos que padecen solo una de estas afecciones; en este grupo, el implante valvular aórtico transcatéter puede constituir una estrategia terapéutica útil con óptimos resultados que mejoran la calidad de vida. (3,4)

OBJETIVOS

Identificar la presencia de estenosis valvular aórtica crítica y la Amiloidosis cardiaca como una peligrosa asociación que lleva a MSC y resaltar el potencial beneficio del implante de la TAVI en estos pacientes.

MATERIAL Y MÉTODOS

Paciente masculino de 75 años con antecedente de HTA y ERC estadio IIIb, ex fumador (3 cigarrillos al día) refiere que hace 3 años presentó sincope al subir una pendiente en triciclo, posteriormente presenta disnea y sensación de palpitaciones y desde hace 1 año 3 ingresos hospitalarios por ICC (último hace 1 mes), en las últimas 24 horas presenta ortopnea, edema de miembros inferiores y angor. Signos vitales PA: 116/64 mmHg, Fc: 84 lpm, saturando 94 %. Ruidos soplo sistólico en foco aórtico con thrill grado V/VI irradiado a carótidas con fenómeno de Gallavardin, estertores crepitantes bilaterales, laboratorios destaca NTprobnp:>35000, TI:0.07, TT:0.05, Crea:1.98, TFG:32. Ekg en ritmo sinusal, datos de HVI, CAI (Fig 1). Tac torax datos de congestion (Fig 2). ETT evidencia EAo crítica, Fevi 35%, SRLGVI: -5% patrón cherry on top (Fig 3-4). Euro score II: 8.57 %. Se solicitan angio Tac con protocolo para TAVI (Fig 5), la cual es implantada con éxito (Fig 6).

INTERVENCIÓN Y RESULTADOS

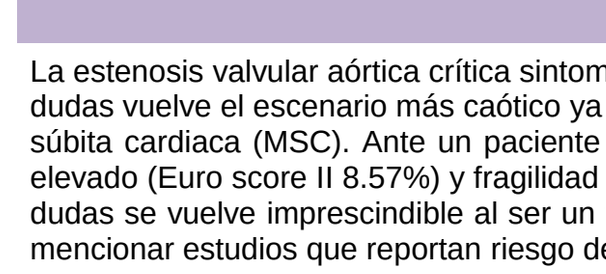

Figura1. EKG Ritmo sinusal con Patrón BCRIHH, Datos de HVI y CAI (Morris)

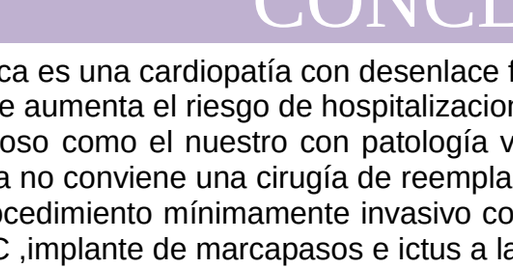

Figura 2. TC torax: Calcificación de la raíz aórtica, derrame pleural bilateral de predominio derecho.

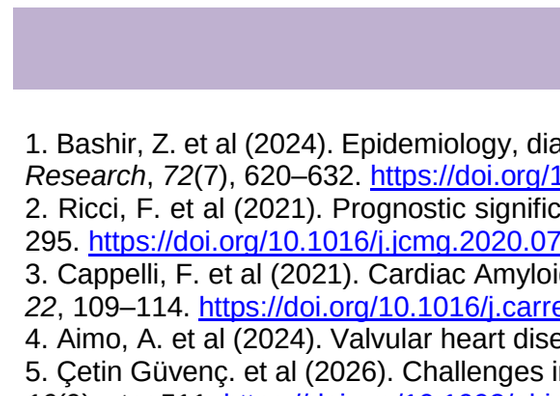

Figura 3. ETT: EAo crítica, Fevi 35 %

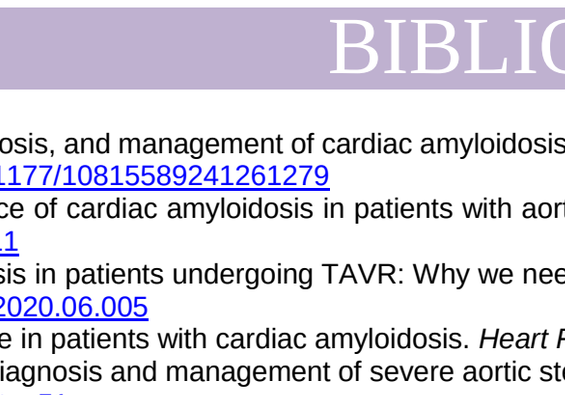

Figura 4. ETT: SRLGVI: -5.5%, Patrón cherry on top/ apical sparing



Figura 5. Angio tac protocolo para TAVI

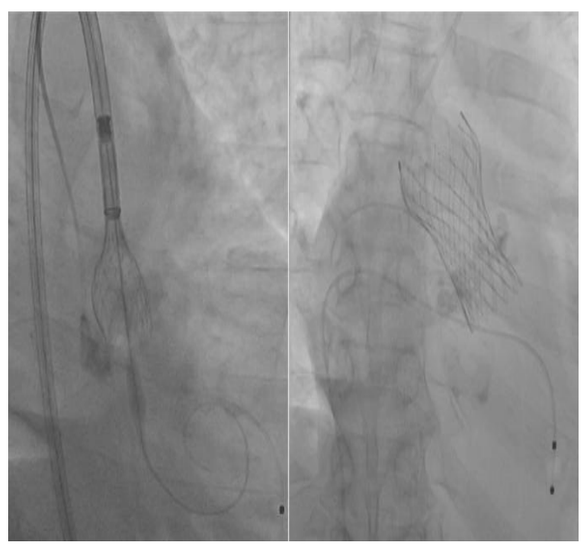

Figura 6. Hemodinamia, implante de TAVI

DISCUSIÓN

La estenosis aórtica (EA) es la valvulopatía más frecuente en la población anciana y provoca una remodelación del ventrículo izquierdo que comparte ciertas características morfológicas con la amiloidosis cardíaca. Recientemente, diversos estudios han sugerido que la amiloidosis cardíaca y la EA pueden coexistir con mayor frecuencia de lo que se sospechaba anteriormente, Este 2026 Çetin Güvenç et al (5) publicaron un caso de una mujer de 85 años con EA y AC concomitante, destacando la hipertrofia ventricular izquierda desproporcionada a la carga valvular y patrón de cherry on top en SRLGVI en donde el Heart team al igual que nosotros priorizó el implante de TAVI con éxito y excelente recuperación funcional al mes. Guerra et al (6) en 2025 al evaluar el riesgo a 1 año de acontecimientos adversos tras TAVI en 589 pacientes con y sin amiloidosis destacaron que aquellos con AC tenían un riesgo mayor de sufrir IC, ictus o implante de MCP, durante el seguimiento a largo plazo, no se hallaron diferencias para la lesión renal Aguda o la mortalidad.Nuestro paciente ya presentaba un daño renal crónico el cual no se reagudizó. En un metaanálisis en el 2023 Elzeneini, et (7) identificaron 245.020 hospitalizaciones por TAVI, de las cuales 273 correspondieron a pacientes con amiloidosis. La edad media fue de 79,4 ± 8,4 años y registró una mayor incidencia de ictus agudo en los pacientes con AC (6,2 % frente a 1,8 %, $p < 0,001$), pero sin diferencias en mortalidad o tasas de reingresos al mes. Sin embargo, Ismayl,M. et al publicaron en 2024 un metaanálisis de escala nacional en USA 304.710 pacientes con EA sometidos a TAVI, de los cuales 410 presentaban amiloidosis, destacan que la presencia de AC como comorbilidad se asocia a una mortalidad y a unas complicaciones derivadas del procedimiento similares a las observadas en pacientes sin AC (8)

CONCLUSIONES

La estenosis valvular aórtica crítica sintomática es una cardiopatía con desenlace fatal si no se resuelve a tiempo y la asociación con amiloidosis cardíaca (AC) sin lugar a dudas vuelve el escenario más caótico ya que aumenta el riesgo de hospitalizaciones por insuficiencia cardiaca, shock cardiogénico y además duplica el riesgo de muerte súbita cardiaca (MSC). Ante un paciente añoso como el nuestro con patología valvular aortica calcificada degenerativa y componente amiloideo con score de riesgos elevado (Euro score II 8.57%) y fragilidad alta no conviene una cirugía de reemplazo valvular aórtico como opción viable. Es así como el implante de una TAVI sin lugar a dudas se vuelve imprescindible al ser un procedimiento mínimamente invasivo con menor tasa de complicaciones y menor días de hospitalizaciones. Sin embargo cabe mencionar estudios que reportan riesgo de IC ,implante de marcapasos e ictus a largo plazo, destacamos que al seguimiento a nuestro paciente no se han presentado.

BIBLIOGRAFIA

1. Bashir, Z. et al (2024). Epidemiology, diagnosis, and management of cardiac amyloidosis. *Journal of Investigative Medicine: The Official Publication of the American Federation for Clinical Research*, *72*(7), 620–632. https://doi.org/10.1177/10815589241261279
2. Ricci, F. et al (2021). Prognostic significance of cardiac amyloidosis in patients with aortic stenosis: A systematic review and meta-analysis. *JACC. Cardiovascular Imaging*, *14*(1), 293–295. https://doi.org/10.1016/j.jcmg.2020.07.011
3. Cappelli, F. et al (2021). Cardiac Amyloidosis in patients undergoing TAVR: Why we need to think about it. *Cardiovascular Revascularization Medicine: Including Molecular Interventions*, *22*, 109–114. https://doi.org/10.1016/j.carrev.2020.06.005
4. Aimo, A. et al (2024). Valvular heart disease in patients with cardiac amyloidosis. *Heart Failure Reviews*, *29*(1), 65–77. https://doi.org/10.1007/s10741-023-10350-1
5. Çetin Güvenç. et al (2026). Challenges in diagnosis and management of severe aortic stenosis with coexisting cardiac amyloidosis: a case report. *European Heart Journal. Case Reports*, *10*(9), ytag511. https://doi.org/10.1093/ehjcr/ytag51
6. Gerra, L. et al (2025). Impacto de la amiloidosis en los resultados después de la implantación de la válvula aórtica transcatéter. *Revista Espanola de Cardiologia (English Ed.)*, *78*(10), 886–895. https://doi.org/10.1016/j.rec.2025.01.012
7. Elzeneini, M. et al (2023). Outcomes of transcatheter aortic valve replacement in patients with coexisiting amyloidosis: Mortality, stroke, and readmission. *JACC Advances*, *2*(2), 100255. https://doi.org/10.1016/j.jacadv.2023.100255
8. Ismayl, M. et al (2024). Outcomes of transcatheter aortic valve replacement in patients with and without amyloidosis: A nationwide analysis from the United States. *Cardiovascular Revascularization Medicine: Including Molecular Interventions*, *58*, 34–42. https://doi.org/10.1016/j.carrev.2023.07.002
9. Bernhard, B. et al (2023). Routine 4D cardiac CT to identify concomitant Transthyretin amyloid cardiomyopathy in older adults with severe aortic stenosis. *Radiology*, *309*(3), e230425. https://doi.org/10.1148/radiol.230425
10. Rapezzi, C. et al (2022). Critical comparison of documents from scientific societies on cardiac amyloidosis: JACC state-of-the-art review. *Journal of the American College of Cardiology*, *79*(13), 1288–1303. https://doi.org/10.1016/j.jacc.2022.01.036