

TUMOR TRIQUILEMAL PROLIFERANTE. A PROPÓSITO DE UN CASO

Md. Gibsy Villacís Marriott ¹, Dr. Víctor Gutiérrez San Lucas ²

*Médico General Graduado de Universidad Católica Santiago de Guayaquil 1
Médico Tratante de Dermatología del Hospital Teodoro Maldonado Carbo 2*

RESUMEN

El quiste o tumor triquilemal proliferante (TTP) es una neoplasia cutánea benigna poco frecuente que se deriva de la vaina radicular externa del folículo piloso con un crecimiento tumoral impredecible que en raras ocasiones se transforman en neoplasias malignas. Se expone el caso de un paciente con una lesión en el cuero cabelludo de gran tamaño, con diagnóstico histopatológico de quiste triquilemal proliferante.

PALABRAS CLAVE: Tumor triquilemal proliferante, quiste triquilemal proliferante, quiste triquilemal proliferante maligno, tumor del cuero cabelludo.

ABSTRACT

Proliferating trichilemmal cyst or tumor (PTT) is a rare benign skin neoplasm that arises from the outer root sheath of the hair follicle with unpredictable tumor growth that rarely transforms into malignant neoplasms. The case of a patient with a large scalp lesion, with a histopathological diagnosis of proliferating trichilemmal cyst is presented.

KEYWORDS: Proliferating trichilemmal tumor, proliferating trichilemmal cyst, malignant proliferating trichilemmal cyst, scalp tumor.

INTRODUCCIÓN

El quiste o tumor triquilemal proliferante (TTP) es una neoplasia poco frecuente que representa el 0,1 % de los tumores cutáneos benignos derivados de la vaina radicular externa del folículo piloso. (1, 2)

Fue descrito por primera vez en 1966 por Wilson-Jonès denominándolo quiste epidermoide proliferante. Su patogenia es consecuencia de traumatismo, inflamación e infecciones virales en una dermatosis previa que inicia como un nódulo subcutáneo. (1, 2)

El TTP es más frecuente en el sexo femenino entre la 4ta y 8va década de vida, el 90 % de casos se presenta en piel cabelluda y el 10 % restante se da en localizaciones atípicas: cara, tronco, vulva, pubis, muñeca, codo, nariz y región perianal. (2, 3)

Clínicamente aparece como un tumor solitario o multinodular de consistencia sólida o quística de crecimiento lento midiendo de 2-10 cm de diámetro localizándose en dermis profunda. (4) En etapas tardías puede existir áreas de ulceración y sangrado con un tamaño superior a los 24 cm de diámetro siendo un tumor con un desarrollo impredecible. (3, 5)

El diagnóstico es clínico y se confirma con la histopatología. (5) La cirugía micrográfica de Mohs o escisión amplia con un margen de 0,5 a 1 cm a la fascia o músculo es el tratamiento recomendado. (6) A continuación exponemos nuestra experiencia con un paciente que presenta TTP y realizamos una revisión de la literatura del tema.

CASO CLÍNICO

Paciente masculino de 55 años de fototipo de piel tipo III, sin antecedentes personales relevantes, que consultó por presentar una tumoración exofítica única de 10 × 10 × 3 cm de diámetro con superficie lisa y brillante de consistencia firme, indurado, móvil, no doloroso al tacto en región occipital de cuero cabelludo de crecimiento lento y progresivo sin cabello en el área comprometida de 6 años de evolución. (Figura -1)

Se realiza una biopsia con técnica de huso de la lesión, el estudio histopatológico reporta una dermis reticular con áreas de queratinización triquilemica abrupta y ausencia de granulosa con proliferación del epitelio con queratina compacta característico del quiste o tumor triquilemal proliferante. (Figura 2)

Se realizó radiografía y tomografía computarizada para detectar metástasis con resultados dentro de los parámetros normales. Se realiza una resección local amplia con márgenes 1 cm y en profundidad hasta el plano muscular. (Figura 3) No se administró tratamiento adyuvante porque los márgenes quirúrgicos fueron negativos. El paciente no presentó complicaciones durante y después de la operación. Se recomienda seguimiento cada 6 meses.

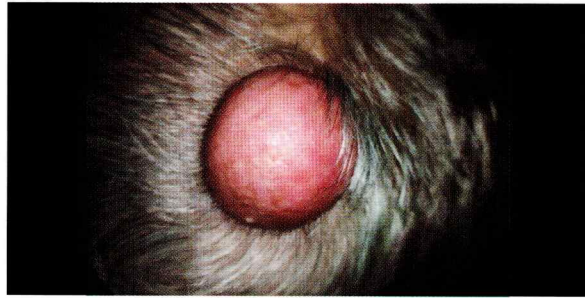

Figura 1: Tumor triquilemal proliferante en región occipital de cuero cabelludo

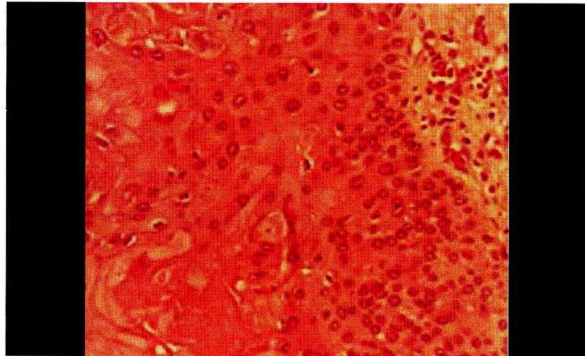


Figura 2: Biopsia de piel con tinción rutinaria de hematoxilina y eosina

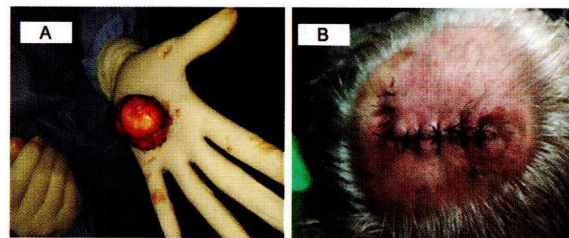


Figura 2: Procedimiento quirúrgico: A. Extirpación completa del TTP B. Colgajo suturado

DISCUSIÓN

En el estudio citado por Graffitti D., Toshio D., Castilho D., et al (2018) se realizó una búsqueda en la base de datos de PubMed y Lilacs con el resultado de 187 registros de TTP, el 90 % eran localizados en el cuero cabelludo. (6) similar al caso que presentado.

El diagnóstico diferencial se realiza con el carcinoma de células escamosas, pilomatrixoma, hidradenoma de células claras, carcinoma triquielémico y carcinoma sarcomatoide de células fusiformes. (7, 8) En nuestro caso se sospechó el diagnóstico de tumor triquilemal en la primera consulta por sus características clínicas, sexo, edad y ubicación sin embargo el estudio histopatológico fue compatible con TTP. Entre los hallazgos histológicos existe una marcada queratinización amorfa del epitelio que recubre la pared del quiste, con la ausencia de la capa granulosa. (8, 9)

Se han reportado pocos casos de recidiva posterior a la resección del tumor y la metástasis en ganglios regionales es rara; sin embargo, se debe sospechar de una transformación maligna en tumoraciones de crecimiento rápido mayor a 5 cm en localizaciones atípicas

acompañada de áreas con necrosis y ulceración focal. (1, 2) Se ha documentado el desarrollo de esta patología hasta periodos prolongados de 50 años. (10)

El estudio de inmunohistoquímica, Ki-67 y gen supresor p53 son herramientas útiles que ayudan a confirmar un proceso de malignidad. (11, 12) En nuestro caso no se realizaron estos exámenes complementarios; se confirmó el diagnóstico clínico con la patología.

La elección terapéutica es la escisión quirúrgica completa con márgenes mayores a 1 cm que varía por el tamaño de la tumoración para prevenir la recidiva local y el riesgo de malignización; este procedimiento requiere de personal capacitado y los recursos quirúrgicos disponibles en las unidades hospitalarias.

CONCLUSIÓN

El TTP es un tumor benigno con una baja incidencia por lo que requiere un alto nivel de sospecha clínica basada en la presentación morfológica, edad, sexo, evolución y la ubicación topografía de esta neoplasia.

El estudio histológico de una biopsia de piel es obligatorio para confirmar el diagnóstico; en caso de incertidumbre se pueden realizar estudios de inmunohistoquímica y moleculares. El terapéutico se logra con la erradicación completa de la tumoración.

BIBLIOGRAFÍA:

- Cisneros D., Tovar R., Ortega R. y et al. Quiste pilar proliferante: reporte de caso de larga evolución. DCMQ. 2019; 17 (4)
- Sáez C, Cabezas C, Vallejos A. y et al. Tumor triquilemal proliferante: Reporte de un caso y revisión de la literatura. Revista de otorrinolaringología y cirugía de cabeza y cuello. 2018; 78 (3): 305-308.
- Varas E., Prada P, Fernández C. y et al. Tumoración occipital de rápido crecimiento. Elsevier. 2019; 110 (6): 497-498
- Civetta M., Latorre K., Hurtado M. y et al. Quiste triquilemal proliferante. Dermatol. Argent. 2020, 26 (2): 76-77
- Alarcón C., Gómez D. Olmos M. y et al. Experiencia en el manejo de 3 tumores pilares proliferantes: definición, diagnósticos diferenciales y alternativas terapéuticas. Elsevier. 2019; 110 (10): 850-854
- Graffitti D., Toshio D., Castilho D., et al. A proliferating trichilemmal cyst in the perianal region: A case report. Elsevier. 2018; 53: 175-178
- Solis s., Ehrmantraut M., Jeldres A. y et al. Quistes de origen folicular, no siempre benignos ni en el cuero cabelludo. Am J Dermatopathol. 2021; 36 (2): 80-84
- Yildiz P., Aydin O., Cansu Yl. et al. Proliferating Pilar Tumors: Can Immunohistochemistry Differentiate Benign and Malignant Forms?. J Drugs Dermatol. 2020. 1; 20 (11): 1320-1325
- Alshaalan Z, Patel P, Routt E, Ciocon D. Proliferating Pilar Tumor: Two Cases and a Review of the Literature. J Drugs Dermatol. 2021 Dec 1; 20 (12): 1346-1348.
- Strait, A., LeBlanc, R., & Muller K. Proliferating pilar tumor: a rare cutaneous entity mimicking breast malignancy on imaging. The Breast Journal. 2020. [citado 20 de marzo de 2022]. Recuperado a partir de: doi:10.1111/tbj.13743
- Gregory cavanagh, bs, md²³; nicole a. Negbenebor, md; leslie robinson-bostom. Two Cases of Malignant Proliferating Trichilemmal Tumor (MPTT) and Review of Literature. RIMJ. 2022; 2: 12-16.
- Linares A., Rodriguez A & Ruiz R. Quiste tricolemal proliferante de larga data, ACTAS Dermo-Sifiliográficas. 2021. citado 20 de marzo de 2022]. Recuperado a partir de: <https://doi.org/10.1016/j.ad.2021.07.009>

Correspondencia:
Dra. Gisy Villacís Marriot
Correo: dalm1093@hotmail.com