



# Osteotomía de apertura supracondílea en fémur distal en paciente con genu valgum: Reporte de dos casos.

Hugo Ernesto Villarroel Rovere <sup>1</sup> , María Dolores Delgado Zambrano <sup>1</sup> , Manuel Enrique Betancourt Castillo <sup>1</sup> , Adrián Ernesto Villarroel Pérez <sup>1</sup> .

1. Servicio de Ortopedia y Traumatología, Hospital Alcívar, Guayaquil, Ecuador.

## Resumen

**Introducción:** La osteotomía varizante supracondílea de apertura (OVSA), para corregir genu valgum tiene buenos resultados; pero tiene complicaciones como retardo de unión, falta de unión debido a fractura de la cortical interna (bisagra). La incidencia de fracturas de la bisagra es alta. El objetivo del estudio es describir un procedimiento adicional a la técnica habitual de OVSA externa, para prevenir la fractura de la bisagra interna, y reportar sus resultados funcionales.

**Métodos:** Se describen 2 casos intervenidos en el Hospital Alcívar en abril del 2024 por presentar genu valgum artrósico, se realizó la técnica de osteotomía supracondílea de apertura, para fijar la bisagra interna se usó un clavo de Steinmann y tornillo de Acutrak, para rellenar la apertura se colocó injerto óseo de banco, fijándose con placa. Realizamos telemetría pre y postquirúrgica, valorándose los resultados funcionales con la escala KSS.

**Resultados:** Ambos casos consultaban por deformidad en valgo y artrosis, en un caso unicompartimental con dolor y en el otro caso tricompartmental sin dolor, la movilización postquirúrgica fue inmediata, en un caso la osteotomía consolidó en 2 meses iniciando el apoyo total, en el otro paciente fue a los 3 meses.

**Discusión:** La OVSA tiene una sobrevida 93-100% a 5 años y 83.3% a 10 años. La OVSA lateral conlleva riesgo de fractura de bisagra interna (hasta 48%) y por ende mayor índice de complicaciones de la consolidación ósea. Actualmente cuando realizamos una OVSA para corregir eje, la mayor preocupación va dirigida a planificar el sitio de la osteotomía y a prevenir la fractura de la bisagra con una fijación percutánea adicional. A los 6 meses de evolución tenemos muy buenos resultados funcionales

**Conclusiones:** Usando la OVSA junto con la protección de la bisagra contralateral, se obtuvieron resultados favorables en la función y en la estabilidad de la rodilla afecta, siendo un tratamiento efectivo para los pacientes con genu valgo sintomático.

## Palabras claves:

Osteotomía de apertura, genu valgum, bisagra, artrosis.

Supracondylar opening osteotomy in distal femur in patient with genu valgum: Report of two cases.

## Abstract

**Introduction:** Opening supracondylar varus osteotomy (OSCVO) to correct genu valgus has good results, but it has complications such as delayed union and nonunion due to internal cortex (hinge) fracture. The incidence of hinge fractures is high. This study aims to describe an additional procedure to the usual external OSCVO technique to prevent internal hinge fracture and report its functional results.

**Methods:** In two cases that were operated on at the Alcívar Hospital in April 2024, the genu was described as arthritic valgus, the supracondylar opening osteotomy technique was performed, a Steinmann nail and an Acutrak screw were used to fix the internal hinge, and a bench bone graft was placed to fill the opening, which was fixed with a plate. We performed pre- and post-surgical telemetry, assessing the functional results with the KSS scale.

**Results:** Both patients consulted for valgus deformity and osteoarthritis. In one case, the osteotomy was unicompartimental with pain, and in the other, it was tricompartmental without pain. Postsurgical mobilization was performed immediately. In one patient, the osteotomy consolidated within 2 months, initiating full weight bearing; in the other, it took 3 months.

**Discussion:** OSCVO has a 93–100% survival rate at 5 years and an 83.3% survival rate at 10 years. Lateral OSCVO is associated with a risk of internal hinge fracture (up to 48%) and, therefore, a higher rate of bone consolidation complications. When we perform an OVSA to correct the axis, the most significant concerns are planning the osteotomy site and preventing hinge fracture with additional percutaneous fixation. After 6 months of evolution, we obtained outstanding functional results.

**Conclusions:** When the OVSA and contralateral hinge protection were used, favorable results were obtained regarding the function and stability of the affected knee, which is an effective treatment for patients with symptomatic genu valgum.

## Keywords:

Opening osteotomy, genu valgum, hinge, osteoarthritis.

## Introducción

El genu valgo, se define como la deficiencia en el eje femoro-tibial (anatómico) más allá de los 6 - 8° de valgo fisiológicos, y se caracteriza por un desplazamiento del eje mecánico hacia el compartimento lateral [1].

La desalineación coronal de las extremidades contribuye de manera significativa al desgaste articular asimétrico, las anomalías en la marcha y el desarrollo y la progresión de la enfermedad articular degenerativa. Las osteotomías en la rodilla se desarrollaron para realinear el eje mecánico de la extremidad y descargar el compartimento afectado [2-5].

La osteotomía varizante es una alternativa en pacientes con genu valgo sintomáticos que padecen artrosis unicompartimental. De esta manera, el eje de carga es trasladado al compartimento medial sano, reduciendo los síntomas y retrasando o previniendo la necesidad de una artroplastia.

La osteotomía de fémur distal a nivel supracondíleo con cuña de apertura lateral descarga el compartimento lateral afectado de la rodilla en pacientes con genu valgo [2, 3]. Esta técnica quirúrgica puede beneficiar a pacientes jóvenes y activos que desean preservar su movilidad y función articular a largo plazo sin recurrir inmediatamente a la artroplastia total de rodilla [6-8].

Aunque se pueden esperar resultados favorables después de la osteotomía varizante con cuña de base externa se han informado complicaciones como falta de unión, unión tardía y fracturas de la bisagra [6]. La incidencia de fracturas de la bisagra (fractura de la cortical interna durante el procedimiento quirúrgico) en informes previos fue del 50% al 70% [7].

Por lo tanto, la prevención de la fractura de la bisagra es muy importante para mejorar los resultados funcionales y la consolidación ósea. El objetivo de nuestro trabajo es describir un procedimiento agregado a la técnica habitual de osteotomía supracondílea que nos ayuda a prevenir la fractura de la bisagra interna al realizar la apertura, y reportar los resultados funcionales.

## Materiales y métodos

### Técnica quirúrgica

#### Posición

El paciente se coloca en decúbito supino sobre una mesa quirúrgica radiolúcida con la rodilla ligeramente flexionada sobre un bulto

#### Abordaje quirúrgico

El abordaje del fémur distal se orienta directamente por encima del vasto lateral. Comienza a unos 3 cm distal al epicóndilo femoral lateral y se extiende aproximadamente 5 cm proximalmente, después de una incisión aguda en la piel y una disección roma, se llega a la fascia muscular del vasto lateral, se expone la zona supracondílea previa disección con desperiostizador, con separadores romos de Benett, habiendo identificado y separado las estructuras anatómicas importantes.

#### Osteotomía

Se coloca un clavo de Steinmann grueso 3.5 mm como guía de corte, este clavo se lo coloca oblicuamente en un Angulo de 15 a 20 grados desde la zona supracondílea externa hacia el tubérculo de los aductores en el cóndilo interno del fémur. En el lado interno en lo que será la zona de la bisagra se coloca un clavo de Steinmann más fino de 2.5 mm, este clavo va atravesando de abajo arriba el cóndilo interno dejando 1cm de separación desde la cortical interna. Este clavo va a realizar la función de tope interno que impide invadir con la sierra o el escoplo la zona de la bisagra, también protege y previene que se produzca la fractura de la bisagra interna al realizar la apertura en el lado externo. se realiza el corte con sierra oscilante y se complementa con escoplo.

#### Apertura y fijación de la osteotomía

Hecho el corte, se realiza con un Spreader la apertura progresiva de la osteotomía. Para la fijación se utiliza una placa anatómica para fémur distal tipo LISS, pudiendo realizarse u moldeo previo de la placa para que calce correctamente en el lado externo. Se fija la placa que mantiene la apertura de base externa, coloca injerto óseo de banco 30 gramos. El clavo de Steinmann de la parte interna es retirado y se coloca un tornillo sin cabeza de Acutrak.

#### Cierre de tejidos

Se sutura por planos, previamente colocamos un drenaje.

#### Posoperatorio y rehabilitación

Después de la cirugía se moviliza la rodilla pasivamente, ejercicios isométricos de cuádriceps, control sangrado en el drenaje, caminata con muletas sin apoyo de la extremidad operada, se indica el alta al segundo día de posoperatorio, se programa visitas ambulatorias para curación y luego de 15 días retiro de puntos, se inicia un programa de rehabilitación que puede incluir: mejorar el rango de movimiento de la rodilla y fortalecer los músculos circundantes y control clínico

y radiológico cada mes. No habrá apoyo hasta después de 10 semanas de postoperatorio, comenzando progresivamente con apoyo parcial y luego carga total.

## Casos clínicos

### Caso número 1

Femenina de 46 años de edad, desde hace 4 años dolor en rodilla derecha tratada de manera conservadora y artroscópica (meniscectomía medial). Actualmente el dolor aumenta EVA 7/10, hay dificultad para realizar sus actividades diarias

limitando la deambulación, camina con ayuda de muletas o bastón mono podálico, al examen físico hay deformidad en valgo de la rodilla (Fig. A). En el estudio radiológico hay artrosis grado II del compartimento externo de la rodilla (Fig. B), en la telemetría genu valgum de 21 grados con una desviación del eje mecánico 5,7 cm hacia afuera del centro de la rodilla derecha (Fig. C). Se le realiza osteotomía varizante supracondílea de fémur distal con apertura de base externa de 1.5 cm, con fijación y protección de la bisagra interna con clavo y luego tornillo Acutrak. (Fig. D, E, F, G, H, I, J).

**Figura 1.** Registro gráfico del caso clínico.

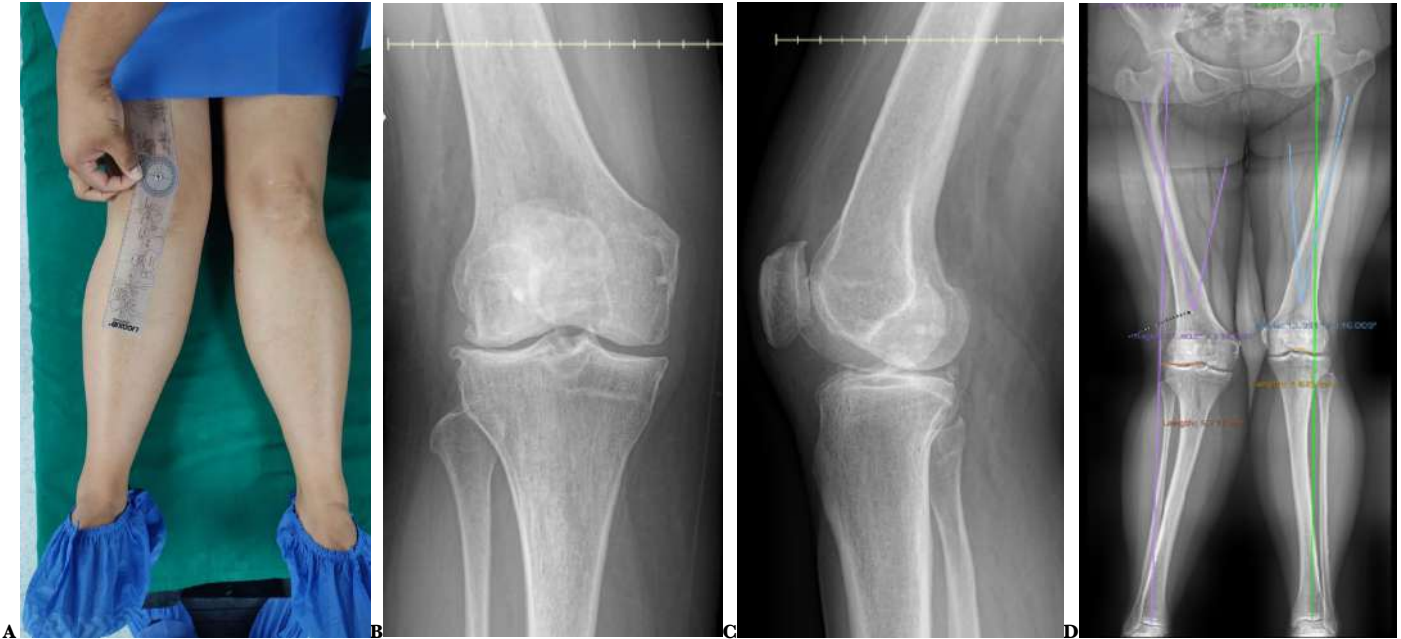
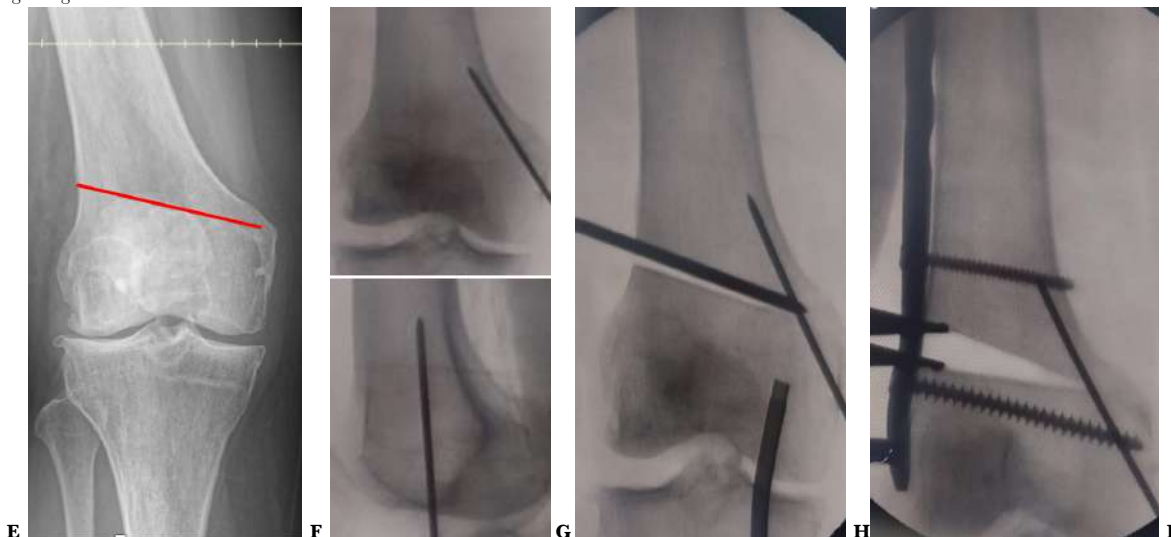
Fig. A : Paciente de 46 años con Genu valgum de rodilla derecha. Fig. B: Artrosis Grado II del compartimento externo rodilla derecha Fig. C: En la telemetría hay genu valgum de 21 grados con una desviación del eje mecánico de 5,7 cm hacia afuera del centro de la rodilla derecha. Documento grafico del Hospital Alcívar

**Figura 1.** Registro gráfico del caso clínico.



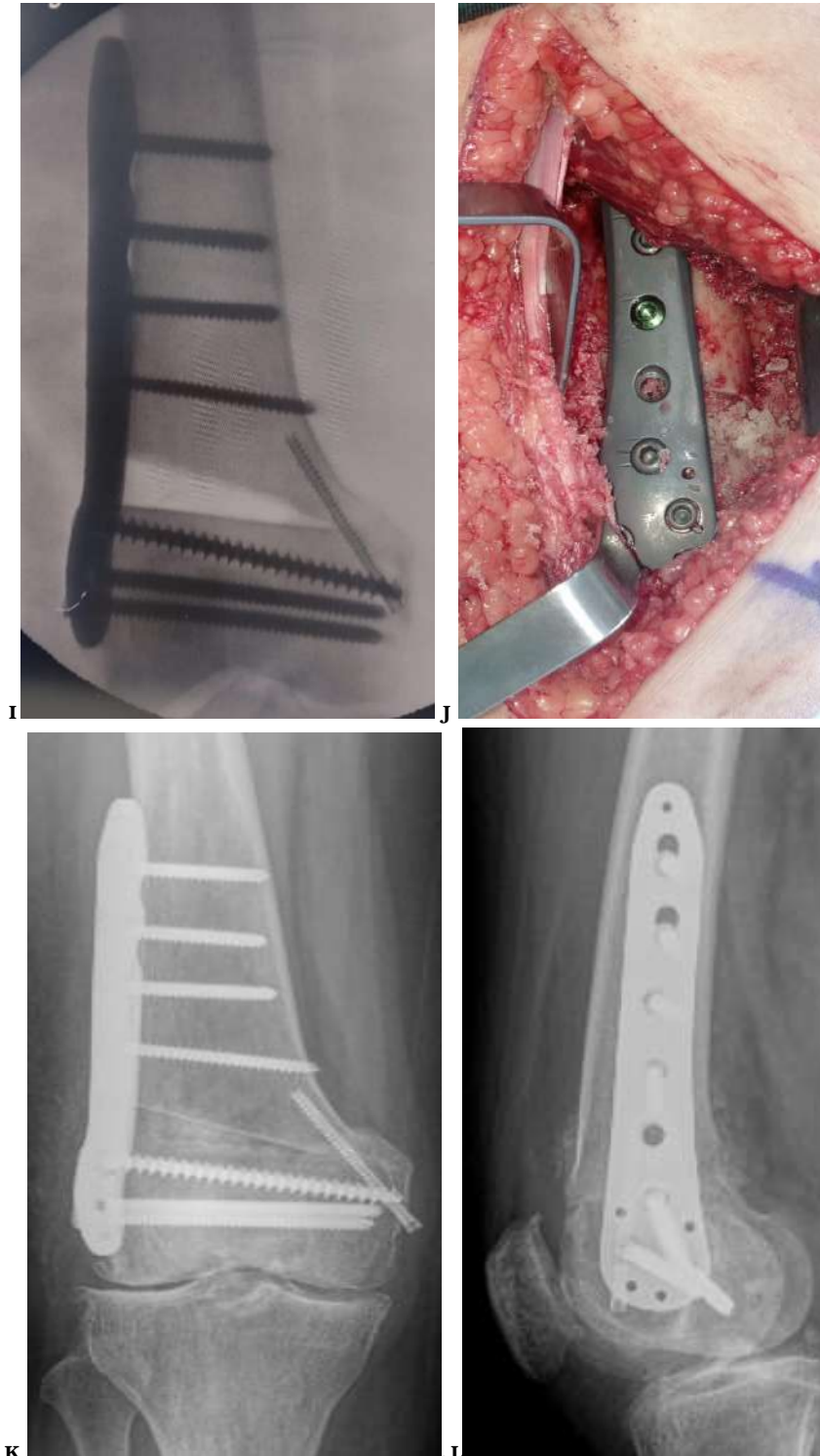

Fig. D: Planificación prequirúrgica del corte, se inicia 1,5 cm por encima del cóndilo externo y se dirige oblicuamente en un ángulo de 15 a 20 grados hacia el tubérculo de los aductores. Fig. E: Fijación de cortical interna con clavo Steinmann de 2,5 mm en el sitio que corresponde a la bisagra interna. Fig. F: Colocación de clavo de Steinmann de 3,5 mm conforme lo planificado, este clavo nos servirá de guía para el corte con sierra oscilante y escoplo, aquí el clavo del lado interno nos protege y evita que el corte avance más allá de la bisagra, el cirujano puede sentir cuando choca con el clavo interno, protegiendo la zona. Fig. G: Se realiza apertura de 1,5 cm con una pinza Spreader, se adosa la placa LISS previamente moldeada y se la fija con los tornillos más proximales a la osteotomía. Fig. H: Se completa la fijación de la placa con los demás tornillos, se cambia el clavo de Steinmann del lado interno por un tornillo de compresión sin cabeza Acutrak de 4 mm. Fig. I: Se rellena la apertura con 30 gramos de injerto óseo de banco. Fig. J: Control radiológico transquirúrgico. Documento gráfico del Hospital Alcívar.

### Caso número 2

Paciente masculino de 70 años de edad, consulta por deformidad progresiva de rodilla derecha, no presenta dolor, y realiza trote y caminata de 3 Km todos los días, ha notado que la deformidad ha aumentado últimamente y está desviando también el eje del pie hacia afuera por lo que usa una cuña en el zapato para estabilizar su marcha. El estudio radiológico muestra una artrosis grado III (Kelgreen y Lawrence) en su

rodilla derecha que afecta principalmente el compartimento externo y en la telemetría se muestra una deformidad en valgo de 15 grados de la extremidad inferior derecha, el eje de carga desviado 3,31 cm hacia afuera del centro de la rodilla (Fig. A y B). Se le realiza osteotomía varizante supracondílea de fémur distal con apertura de base externa de 1.5 cm, con fijación y protección de la bisagra interna con clavo y luego tornillo Acutrak. (Fig. C, D, E, F, G, H, I).

**Figura 2.** Registro gráfico del caso clínico.

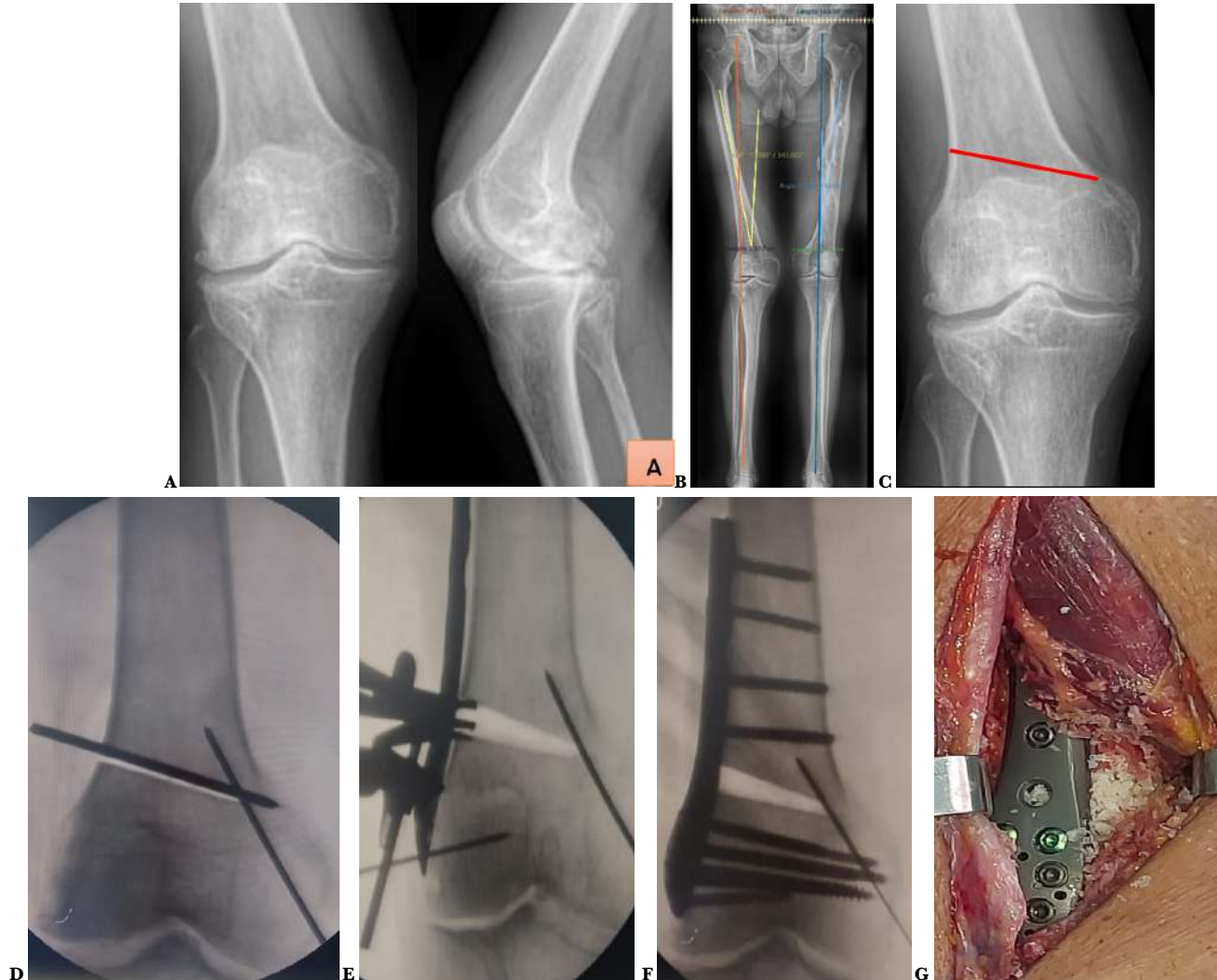

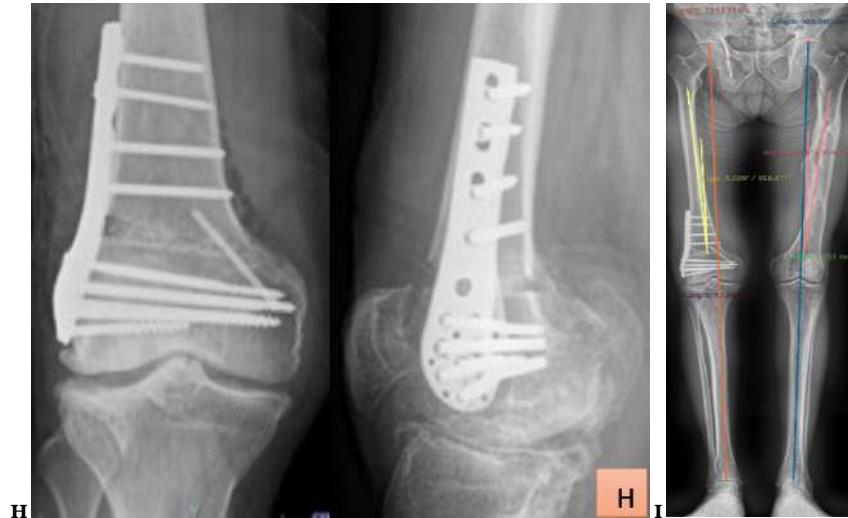


Fig. A: Gonartrosis grado III (Kelgren y Lawrence) rodilla derecha, más afectado el compartimento externo. Fig. B: En la telemetría se observa genu valgum derecho de 15 grados, el eje de carga desviado 3,31 cm hacia afuera del centro de la rodilla. Fig. C: Planificación prequirúrgica del corte, se inicia 1,5 cm por encima del cóndilo externo y se dirige oblicuamente en un ángulo de 15 a 20 grados hacia el tubérculo de los aductores. Fig. D: Fijación de cortical interna con clavo Steinmann de 2.5 mm en el sitio que corresponde a la bisagra interna, luego se pasa clavo de Steinmann de 3,5 mm conforme lo planificado, este clavo nos servirá de guía para el corte con sierra oscilante y escoplo, aquí el clavo del lado interno nos protege y evita que el corte avance más allá de la bisagra, el cirujano puede sentir cuando choca con el clavo interno, protegiendo la zona y evitando su fractura. Fig. E: Apertura de osteotomía de 10 mm con pinza Spreader, se adosa la placa LISS moldeada Fig. F: Se colocan todos los tornillos de la placa para estabilizar y mantener la apertura. Fig. G: Se rellena la apertura con 30 gramos de injerto óseo de banco. Fig. H: Control radiológico transquirúrgico, se retiró de clavo Steinmann del lado interno y fijación definitiva de cortical interna con tornillo de compresión sin cabeza de Acutrak de 4 mm x 50 de mm de largo. Fig. I: Telemetría postquirúrgica, el eje de la extremidad derecha esta 3.02 grados en valgo. Documento grafico del Hospital Alcívar.

## Resultados

Se recogen los datos de los 2 pacientes tratados y se resumen en la Tabla 1. Actualmente a estos 2 pacientes en los que se ha utilizado la técnica adicional de protección de la bisagra interna, cumplen 6 meses de postoperatorio, estando la osteotomía totalmente consolidada y la valoración funcional con la

Escala de la Sociedad Estadounidense de Rodilla (KSS) tienen valores superiores a los 85 puntos.

**Tabla 1.** Osteotomía de Apertura Supracondilea en Fémur distal para Genu Valgum. Protección de la bisagra interna.

|   | Caso 1   | Caso 2   |
|---|--|--|
| <b>Edad</b>                                 | 46 años  | 70 años  |
| <b>Sexo</b>                                 | Mujer  | Hombre   |
| <b>Motivo de consulta</b>                   | Deformidad en valgo y dolor.   | Deformidad en valgo, sin dolor.  |
| <b>Artrosis de rodilla</b>                  | Artrosis unicompartimental grado II en lado externo.   | Artrosis tricompartmental Grado III rodilla derecha  |
| <b>Genu Valgum telemetría prequirúrgica</b> | 21°, desviación del eje de carga 4.5 cm hacia fuera.   | 15° desviación del eje de carga 3.3 cm hacia fuera.  |
| <b>Apertura de la Osteotomía</b>            | 15 mm  | 10 mm  |
| <b>Protección de la Bisagra Interna</b>     | Con clavo de Steinmann y luego tornillo Acutrak.   | Con clavo de Steinmann y luego tornillo Acutrak.   |
| <b>Osteosíntesis usada</b>                  | Placa Liss.  | Placa Liss.  |
| <b>Relleno de la apertura</b>               | Injerto óseo de banco, Chips de esponjosa.   | Injerto óseo de banco, Chips de esponjosa.   |
| <b>Rehabilitación</b>                       | <ul style="list-style-type: none"> <li>• Isométricos y flexoextensión pasiva desde el 1er día.</li> <li>• Flexoextensión activa a los 10 días.</li> <li>• Fortalecimiento cuádriceps a los 15 días.</li> </ul> | <ul style="list-style-type: none"> <li>• Isométricos y flexoextensión pasiva desde el 1er día.</li> <li>• Flexoextensión activa a los 10 días.</li> <li>• Fortalecimiento cuádriceps a los 15 días.</li> </ul> |
| <b>Consolidación de la Osteotomía</b>       | A los 2 meses.   | A los 3 meses.   |
| <b>Apoyo</b>                                | Apoyo parcial 6 semanas, apoyo total 8 semanas.  | Apoyo parcial 10 semanas, apoyo total a los 3 meses.   |
| <b>Telemetría Postquirúrgica</b>            | 5° de valgo.   | 3° de valgo.   |
| <b>Escala KSS 3 meses</b>                   | 87 puntos.   | 80 puntos.   |
| <b>Escala KSS 6 meses</b>                   | 95 puntos.   | 90 puntos.   |

## Discusión

Las osteotomías de fémur distal en cuña de cierre medial o en apertura lateral son dos opciones quirúrgicas principales para la artrosis del compartimento lateral con deformidad de rodilla en valgo [8]. La restauración de la altura y un menor peligro para estructuras neurovasculares también son ventajas del procedimiento de osteotomía supracondíleo. La osteotomía bien ejecutada a nivel supracondíleo tiene una supervivencia del 93-100% a los 5 años y del 83.3% a los 10 años [9-12].

La incidencia de fracturas de la bisagra en cuñas de cierre ha sido reportada entre el 50% al 70% [7]. Sin embargo, Berk A.N. menciona que la osteotomía de apertura lateral conlleva un mayor riesgo de fractura de bisagra a través de la corteza medial y por ende mayor índice de complicaciones de la consolidación ósea e incluso de rigidez articular [9]. Así también Winkler describe que la incidencia de fractura de la bisagra contralateral en la osteotomía de cierre medial fue del 35%, y en la osteotomía de apertura lateral la incidencia fue del 48% [13-14]. Si se fractura la bisagra se produce desplazamiento rotacional y disminuye la rigidez del sistema de fijación contralateral requiriendo estabilizarse con una placa interna adicional [15-19].

La fractura de la bisagra en las osteotomías de cierre o de apertura supracondílea de fémur distal, siempre ha sido un gran problema que hemos tenido al ejecutar cualquiera de las 2 técnicas, ya sea en las de cierre medial o en las de apertura lateral y ha llegado a cerca del 50% de los casos. Siempre ha sido un problema para nosotros la fractura de la bisagra ya que al ocurrir la osteotomía se nos inestabiliza, no se la puede controlar rotacionalmente y es difícil poder fijarla de manera adecuada y peor aún esto nos puede hacer perder la corrección que buscamos lograr, y también se puede comprometer la consolidación de la osteotomía. En la actualidad cuando realizamos una osteotomía supracondílea para corregir eje, nuestra mayor preocupación va dirigida a planificar el sitio de la osteotomía y a prevenir la fractura de la bisagra con una fijación adicional de la misma.

La prevalencia de retardo de consolidación es de alrededor del 4% para la osteotomía de cierre medial y alrededor del 6% para la osteotomía de apertura lateral [6]. El 80 % de los casos con retraso y falta de unión tenían una fractura de la bisagra contralateral.

Puddu y col. [15], en el 2009 utilizan la placa en T con cuña metálica externa realizando la osteotomía oblicua 20 grados con un clavo guía y deja sin cortar 1 cm de hueso íntegro como bisagra, pero sin ninguna protección para evitar la fractura de la misma, solo menciona que cuando ocurre la fractura de la bisagra, se soluciona con grapas a través de una

incisión contralateral. Aquí se solucionaba el problema si aparecía

Jae-Sung An [17], en el 2023 menciona la corrección del valgo de rodilla con una osteotomía de cierre medial pero protegiendo la bisagra externa colocando un clavo de Kirschner que luego es reemplazado por un tornillo de compresión sin cabeza que permite soportar todo el peso con mayor facilidad y mantener una seguridad o estabilidad óptima, los pacientes regresan a trabajar entre 2 y 3 meses, deportes sin impacto (ciclismo, natación, gimnasio) a los 4 meses, deportes de pivote y de alto impacto deben estar contraindicados hasta que se confirme la curación ósea completa (4 a 6 meses) en radiografías laterales y AP. Aquí se previene o evita la fractura de la bisagra con una fijación adicional.

En el 2014 Rosso F. [16], sugiere que luego de colocar una placa de bloqueo sobre la corteza femoral distal lateral para atravesar el sitio de la osteotomía de apertura lateral se puede colocar una pequeña placa en la cortical medial para aliviar la tensión en el punto de articulación de la osteotomía y reducir el riesgo de fractura. Aquí menciona colocar una placa medial para reforzar la bisagra.

El tiempo medio hasta la unión ósea informado en la literatura es de alrededor de 4 meses para osteotomía de cierre medial y de 3 a 6 meses para osteotomía femoral distal con apertura lateral [13]. En los pacientes en este reporte la consolidación de la osteotomía se hizo evidente a los 3 meses de postoperatorios y en ese tiempo ya se les autorizó la carga completa.

En general, la rehabilitación posoperatoria es más rápida y la carga de peso se realiza entre 2 y 4 semanas antes en la osteotomía de cierre medial, que con la osteotomía femoral distal de apertura lateral [10]. En nuestros 2 pacientes que se realizaron osteotomías de apertura a los 6 meses ya pudieron realizar actividad deportiva y su escala de valoración funcional fue de 90 puntos para el caso #1 y 85 para el caso #2.

La planificación preoperatoria e intraoperatoria sigue siendo la clave del éxito de este procedimiento. Una planificación adecuada puede limitar el riesgo conocido de colapso o pérdida de corrección por fractura de la bisagra y puede ayudar a facilitar resultados radiográficos confiables [18].

## Conclusiones

La osteotomía varizante de apertura externa para una rodilla valga, debe realizarse junto con una fijación adicional en el sitio de bisagra contralateral interno, para:

1. Proporcionar mayor estabilidad y rigidez al sistema de fijación de la osteotomía.
2. Evitar sobre todo la fractura de la bisagra.

3. Promover una rápida consolidación de la osteotomía.
4. Obtener mejores resultados funcionales.

## Referencias

1. van Heerwaarden R, Brinkman JM, Pronk Y. Correction of Femoral Valgus Deformity. *J Knee Surg.* 2017 Oct;30(8):746-755. doi: [10.1055/s-0037-1602138](https://doi.org/10.1055/s-0037-1602138). Epub 2017 May 5. PMID: 28476063.
2. O'Malley MP, Pareek A, Reardon PJ, Stuart MJ, Krych AJ. Distal Femoral Osteotomy: Lateral Opening Wedge Technique. *Arthrosc Tech.* 2016 Jul 11;5(4):e725-e730. doi: [10.1016/j.eats.2016.02.037](https://doi.org/10.1016/j.eats.2016.02.037). PMID: 27709028; PMCID: PMC5039957.
3. Wylie JD, Scheiderer B, Obopilwe E, Baldino JB, Pavano C, Macken CJ, Bell R, Mazzocca AD, Arciero RA, Imhoff FB. The Effect of Lateral Opening Wedge Distal Femoral Varus Osteotomy on Tibiofemoral Contact Mechanics Through Knee Flexion. *Am J Sports Med.* 2018 Nov;46(13):3237-3244. doi: [10.1177/0363546518799353](https://doi.org/10.1177/0363546518799353). Epub 2018 Sep 28. PMID: 30265819.
4. Brinkman JM, Freiling D, Lobenhoffer P, Staubli AE, van Heerwaarden RJ. Supracondylar femur osteotomies around the knee: patient selection, planning, operative techniques, stability of fixation, and bone healing. *Orthopade.* 2014 Dec;43 Suppl 1:S1-10. doi: [10.1007/s00132-014-3007-6](https://doi.org/10.1007/s00132-014-3007-6). PMID: 25331499.
5. Levy Y, Azar M, Raffaelli A, Tran L, Carles M, Boileau P, Trojani C. One-session bilateral total knee replacement: Late complications and survivorship. *Orthop Traumatol Surg Res.* 2020 Sep;106(5):903-906. doi: [10.1016/j.otsr.2020.02.017](https://doi.org/10.1016/j.otsr.2020.02.017). Epub 2020 Jul 4. PMID: 32631714.
6. Wylie JD, Jones DL, Hartley MK, Kapron AL, Krych AJ, Aoki SK, Maak TG. Distal Femoral Osteotomy for the Valgus Knee: Medial Closing Wedge Versus Lateral Opening Wedge: A Systematic Review. *Arthroscopy.* 2016 Oct;32(10):2141-2147. doi: [10.1016/j.arthro.2016.04.010](https://doi.org/10.1016/j.arthro.2016.04.010). Epub 2016 Jun 3. PMID: 27265250.
7. Nha KW, Kim HS, Jin DU, Bae JH, Patel JM, Kim SG. Predictive Factors for Lateral Hinge Fracture in Medial Closing Wedge Distal Femoral Osteotomy. *Am J Sports Med.* 2022 Dec;50(14):3819-3826. doi: [10.1177/03635465221131527](https://doi.org/10.1177/03635465221131527). Epub 2022 Nov 3. PMID: 36326293.
8. Diaz CC, Lavoie-Gagne OZ, Knapik DM, Korrapati A, Chahla J, Forsythe B. Outcomes of Distal Femoral Osteotomy for Valgus Malalignment: A Systematic Review and Meta-analysis of Closing Wedge Versus Opening Wedge Techniques. *Am J Sports Med.* 2023 Mar;51(3):798-811. doi: [10.1177/03635465211051740](https://doi.org/10.1177/03635465211051740). Epub 2022 Feb 14. PMID: 35156408.
9. Berk AN, Gachigi KK, Trofa DP, Piasecki DP, Fleischli JE, Saltzman BM. Early Postoperative Complications and Associated Variables After High Tibial Osteotomy and Distal Femoral Osteotomy: A 15-Year Experience From a Single Academic Institution. *Am J Sports Med.* 2023 Aug;51(10):2574-2582. doi: [10.1177/03635465231183092](https://doi.org/10.1177/03635465231183092). Epub 2023 Jul 7. PMID: 37417330.
10. Kim YC, Yang JH, Kim HJ, Tawonsawatruk T, Chang YS, Lee JS, Bhandare NN, Kim KS, Delgado GDG, Nha KW. Distal Femoral Varus Osteotomy for Valgus Arthritis of the Knees: Systematic Review of Open versus Closed Wedge Osteotomy. *Knee Surg Relat Res.* 2018 Mar 1;30(1):3-16. doi: [10.5792/ksrr.16.064](https://doi.org/10.5792/ksrr.16.064). PMID: 29298461; PMCID: PMC5853172.
11. Alves P, van Rooij F, Kuratle T, Saffarini M, Miozzari H. Consistent indications, targets and techniques for double-level osteotomy of the knee: a systematic review. *Knee Surg Sports Traumatol Arthrosc.* 2022 Dec;30(12):4078-4087. doi: [10.1007/s00167-022-06915-6](https://doi.org/10.1007/s00167-022-06915-6). Epub 2022 Mar 15. PMID: 35290484.
12. Ismailidis P, Schmid C, Werner J, Nüesch C, Mündermann A, Pagenstert G, Egloff C. Distal femoral osteotomy for the valgus knee: indications, complications, clinical and radiological outcome. *Arch Orthop Trauma Surg.* 2023 Oct;143(10):6147-6157. doi: [10.1007/s00402-023-04923-w](https://doi.org/10.1007/s00402-023-04923-w). Epub 2023 Jun 6. PMID: 37278744; PMCID: PMC10491530.
13. Kim YC, Yang JH, Kim HJ, Tawonsawatruk T, Chang YS, Lee JS, Bhandare NN, Kim KS, Delgado GDG, Nha KW. Distal Femoral Varus Osteotomy for Valgus Arthritis of the Knees: Systematic Review of Open versus Closed Wedge Osteotomy. *Knee Surg Relat Res.* 2018 Mar 1;30(1):3-16. doi: [10.5792/ksrr.16.064](https://doi.org/10.5792/ksrr.16.064). PMID: 29298461; PMCID: PMC5853172.
14. Winkler PW, Rupp MC, Lutz PM, Geyer S, Forkel P, Imhoff AB, Feucht MJ. A hinge position distal to the adductor tubercle minimizes the risk of hinge fractures in lateral open wedge distal femoral osteotomy. *Knee Surg Sports Traumatol Arthrosc.* 2021 Oct;29(10):3382-3391. doi: [10.1007/s00167-020-06244-6](https://doi.org/10.1007/s00167-020-06244-6). Epub 2020 Aug 24. PMID: 32833073; PMCID: PMC8458183.
15. Puddu G, Cipolla M, Cerullo G, Franco V, Gianni E. Which osteotomy for a valgus knee? *Int Orthop.* 2010 Feb;34(2):239-47. doi: [10.1007/s00264-009-0820-3](https://doi.org/10.1007/s00264-009-0820-3). Epub 2009 Jun 23. PMID: 19547972; PMCID: PMC2899363.

16. Rosso F, Margheritini F. Distal femoral osteotomy. *Curr Rev Musculoskelet Med.* 2014 Dec;7(4):302-11. doi: [10.1007/s12178-014-9233-z](https://doi.org/10.1007/s12178-014-9233-z). PMID: 25142271; PMCID: PMC4596223.
17. Duethman NC, Bernard CD, Camp CL, Krych AJ, Stuart MJ. Medial Closing Wedge Distal Femoral Osteotomy. *Clin Sports Med.* 2019 Jul;38(3):361-373. doi: [10.1016/j.csm.2019.02.005](https://doi.org/10.1016/j.csm.2019.02.005). PMID: 31079768.
18. Chahla J, Mitchell JJ, Liechti DJ, Moatshe G, Menge TJ, Dean CS, LaPrade RF. Opening- and Closing-Wedge Distal Femoral Osteotomy: A Systematic Review of Outcomes for Isolated Lateral Compartment Osteoarthritis. *Orthop J Sports Med.* 2016 Jun 6;4(6):2325967116649901. doi: [10.1177/2325967116649901](https://doi.org/10.1177/2325967116649901). PMID: 27331074; PMCID: PMC4900333.
19. Peez C, Grosse-Allermann A, Deichsel A, Raschke MJ, Glasbrenner J, Briese T, Wermers J, Herbst E, Kittl C. Additional Plate Fixation of Hinge Fractures After Varisation Distal Femoral Osteotomies Provides Favorable Torsional Stability: A Biomechanical Study. *Am J Sports Med.* 2023 Dec;51(14):3732-3741. doi: [10.1177/03635465231206947](https://doi.org/10.1177/03635465231206947). Epub 2023 Nov 7. PMID: 37936394; PMCID: PMC10691291.
20. Insall JN, Dorr LD, Scott RD, Scott WN. Rationale of the Knee Society clinical rating system. *Clin Orthop Relat Res.* 1989 Nov;(248):13-4. PMID: [2805470](https://pubmed.ncbi.nlm.nih.gov/2805470/).

## Abreviaturas

KKS: Escala de la Sociedad Estadounidense de Rodilla.

## Información suplementaria

No se declara materiales suplementarios.

## Agradecimientos

Agradecemos al personal administrativo y pacientes del Hospital Alcívar, lugar en donde se realizó el estudio.

## Contribuciones de los autores

**Hugo Ernesto Villarroel Rovere:** Conceptualización, curación de datos, análisis formal, adquisición de fondos, investigación, redacción - borrador original, Redacción – borrador original, Redacción – revisión y edición.

**María Dolores Delgado Zambrano:** Conceptualización, análisis formal, adquisición de fondos, investigación, redacción - borrador original, Redacción – revisión y edición.

**Manuel Enrique Betancourt Castillo:** Adquisición de fondos, Investigación, Metodología, Administración del proyecto, Recursos, Software y Supervisión.

**Adrián Ernesto Villarroel Pérez,** Conceptualización, curación de datos, análisis formal, adquisición de fondos, investigación, Visualización, Redacción – borrador original.

Todos los autores leyeron y aprobaron la versión final del manuscrito.

## Financiamiento

Los autores financiaron los gastos administrativos de esta investigación. Los pacientes incluidos en el estudio fueron sometidos a procedimientos quirúrgicos cubiertos por sus seguros privados. Los costos quirúrgicos se ajustaron a las tarifas estándar del servicio de traumatología, reflejando los precios de mercado habituales para este tipo de intervenciones.

## Disponibilidad de datos y materiales

Los conjuntos de datos utilizados y analizados durante el presente estudio están disponibles del autor correspondiente previa solicitud razonable.

## Declaraciones

### Aprobación de comité de ética y consentimiento para participar

No requerido para casos clínicos.

### Consentimiento de publicación

Los autores cuentan con el permiso escrito de publicación de imágenes, radiografías y fotografía deidentificadas por parte de los pacientes.

### Conflictos de interés

Los autores declaran no tener conflictos de interés.

### Información de los autores

**Hugo Ernesto Villarroel Rovere,** Especialista en Traumatología y Ortopedia por la Universidad De Guayaquil (Guayaquil, 2004). Doctor en Medicina y Cirugía por la Universidad De Guayaquil. Médico Ortopedista-Traumatólogo, Miembro del equipo y director del postgrado de Ortopedia y Traumatología, Hospital Alcívar, Guayaquil, Ecuador.

Correo: villarroelr@hotmail.com

ORCID <https://orcid.org/0000-0002-0847-0344>

**María Dolores Delgado Zambrano,** Servicio de Ortopedia y Traumatología, Hospital Alcívar, Guayaquil, Ecuador. Médica tratante del Servicio de Ortopedia y Traumatología, Hospital Alcívar, Guayaquil, Ecuador.

Subespecialidad en Ortopedia Infantil.

Correo: dramarydelgado@yahoo.es

ORCID <https://orcid.org/0009-0002-4491-291X>

**Manuel Enrique Betancourt Castillo,** Médico General por la Universidad Nacional de Loja (Ecuador, 2020). Médico Residente del Servicio de Ortopedia y Traumatología, Hospital Alcívar, Guayaquil.

Correo: riquemanu9@gmail.com

ORCID <https://orcid.org/0009-0004-0925-2455>

**Adrián Ernesto Villarroel Pérez,** Médico por la Universidad Católica de Santiago de Guayaquil, (Guayaquil 2022). Médico Adscrito al Servicio de Traumatología y Ortopedia Hospital Alcívar

Correo: [adriavillarroel97@gmail.com](mailto:adriavillarroel97@gmail.com)

ORCID <https://orcid.org/0009-0001-6147-8759>

## Nota del Editor

La Revista Actas Médicas (Ecuador) permanece neutral con respecto a los reclamos jurisdiccionales en mapas publicados y afiliaciones institucionales.

**Recibido:** Octubre 14, 2024.


**Aceptado:** Diciembre 11, 2024.

**Publicado:** Diciembre 12, 2024.

**Editor:** Dra. Mayra Ordoñez Martínez.

## Como citar:

Villarroel H, Delgado M, Betancourt M, Villarroel A. Osteotomía de apertura supracondílea en fémur distal en paciente con genu valgum: Reporte de dos casos. Actas Médicas (Ecuador) 2024;33(2):152-161.

 **Copyright 2024**, Hugo Ernesto Villarroel Rovere, María Dolores Delgado Zambrano, Manuel Enrique Betancourt Castillo, Adrián Ernesto Villarroel Pérez. This article is distributed under the terms of the [Creative Commons CC BY-NC-SA 4.0 Attribution License](https://creativecommons.org/licenses/by-nc-sa/4.0/), which permits non-commercial use and redistribution provided the source and the original author is cited.

**Correspondencia:** Hugo Ernesto Villarroel Rovere. Correo: [villarroelr@hotmail.com](mailto:villarroelr@hotmail.com)

Dirección: Idelfonso Coronel y Mendez 2301, Guayaquil 090101. Servicio de Ortopedia y Traumatología, Hospital Alcívar, Guayaquil, Ecuador. Teléfono: [593] (04) 372-0100.