ROTURA TRAUMÁTICA DEL TENDÓN DE AQUILES CON GRAN DEFECTO TENDINOSO Y CUTÁNEO

Dr. Hugo Villarroel Rovere [1], Dr. Cristian Romero Pillajo [2], Dr. Carlos Jaramillo Becerra [3]

Director del Posgrado de Traumatología y Ortopedia Hospital Alcívar 1Posgradista R3 de Traumatología y Ortopedia Hospital Alcívar 2
Jefe del servicio de Traumatología y Ortopedia del Hospital Alcívar 3

RESUMEN

INTRODUCCIÓN: El colgajo fasciocutáneo sural inverso (RSFF) descrito por Masquelet et al. (1), es útil para la reconstrucción de lesiones alrededor del talón y tobillo. Los defectos cutáneos alrededor del talón son comunes, pero es infrecuente que se asocien con rotura total del tendón de Aquiles. Se han publicado varios tipos de injertos para la reconstrucción del tendón de Aquiles, Myerson (5) describe el uso de un aloinjerto de tendón de Aquiles con un bloque de hueso calcáneo para el tratamiento de la tendinopatía degenerativa de Aquiles pero no hay reportes de su uso en casos agudos.

OBJETIVO: Demostrar la factibilidad de combinar colgajo sural inverso con aloinjerto de cadáver de tendón de Aquiles en lesiones agudas y describir su resultado funcional final.

PRESENTACIÓN DEL CASO: Se trata de un reporte de caso clínico y revisión de literatura. Un paciente adulto joven con pérdida de cobertura cutánea y además rotura completa del tendón de Aquiles en su inserción calcánea. Para su resolución quirúrgica se usó injerto cadavérico de tendón de Aquiles y la cobertura cutánea con técnica de colgajo sural de flujo reverso descrita por Masquelet. Para la valoración funcional se usó la escala de AOFASS.

DISCUSIÓN: El colgajo sural de flujo reverso es muy versátil, ideal para la reconstrucción de tobillo. Pocos estudios han combinado colgajo sural reverso y plastia del tendón de Aquiles en un mismo tiempo quirúrgico, pero han demostrado resultados satisfactorios (7, 9, 10). La asociación de esta técnica, con la tendinoplastia usando aloinjerto cadavérico es poco habitual (8) pero muy útil, en nuestro caso demostró ser eficaz, redujo tiempos quirúrgicos y reprodujo resultados funcionales excelentes sin ninguna complicación.

PALABRAS CLAVES: Defecto tendinoso y cutáneo, colgajo sural de flujo reverso, aloinjerto de tendón de Aquiles.

ABSTRACT

INTRODUCTION: The reverse sural fasciocutaneous flap (RSFF) described by Masquelet et al. (1) is useful for the reconstruction of injuries around the heel and ankle. Skin defects around the heel are common but rarely associated with total Achilles tendon rupture. Various types of grafts have been published for Achilles tendon reconstruction, Myerson (5) describes the use of an Achilles tendon allograft with a calcaneal bone block for the treatment of degenerative Achilles tendinopathy but there are no reports of its use in acute cases.

OBJECTIVE: To demonstrate the feasibility of combining the reverse sural flap with cadaveric Achilles tendon allograft in acute injuries and to describe its final functional outcome.

CASE PRESENTATION: This is a clinical case report and literature review. A young adult patient with loss of skin coverage and complete rupture of the Achilles tendon at its calcaneal insertion. For its surgical resolution, a cadaveric Achilles tendon graft was used and skin coverage with the reverse flow sural flap technique described by Masquelet. For functional assessment, the AOFASS scale was used.

DISCUSSION: The reverse flow sural flap is very versatile, ideal for ankle reconstruction. Few studies have combined the reverse sural flap and Achilles tendon plasty at the same surgical time, but they have shown satisfactory results (7, 9, 10). The association of this technique with tendinoplasty using cadaveric allograft is unusual (8) but very useful, in our case proved to be effective, reducing surgical times and reproducing excellent functional results without any complications.

KEYWORDS: Tendon and skin defect, reverse flow sural flap, Achilles tendon allograft.

INTRODUCCIÓN

Las lesiones traumáticas alrededor del tobillo y del pie son un problema de salud pública y una importante causa de atención de emergencia en los hospitales, tras los accidentes de tránsito. Estas heridas pueden comprometer no solo las partes blandas sino afectar a los tendones o exponer el hueso. Cuando estas lesiones se acompañan de pérdida de sustancia representan un verdadero desafío para los cirujanos ortopédicos y plásticos, ya que la cobertura cutánea a este nivel es delgada y el suministro de sangre deficiente (12). Los injertos de piel no son útiles en zonas de presión como el talón o sobre el hueso o tendón expuestos, los colgajos rotados por su parte están contraindicados en ausencia de pulsos periféricos, diabéticos o trombosis vascular periférica. Los colgajos libres son una buena alternativa pero requieren de personal entrenado en microcirugía y demanda de mayor tiempo quirúrgico (13). Por estas razones los colgajos fasciocutáneos pediculados han ido ganando espacio entre los cirujanos reconstructivos (4).

El colgajo fasciocutáneo sural inverso (RSFF), descrito por Masquelet et al. (1) en 1992, ha sido aceptádo como una alternativa de cobertura para estos defectos, ideal para la reconstrucción de las zonas 5 y 6 de Hollenbeck. Masquelet acuñó el término "colgajo en isla neurocutánea", que se basa en las ramas cutáneas del eje vascular que rodea un nervio sensorial superficial. Es posible diseñar diferentes tipos de colgajos en función de su pedículo y sus componentes, como colgajos fasciocutáneos, adipofasciales y fasciomiocutáneos. Este colgajo es muy versátil, tiene un amplio rango de rotación, no compromete la arteria principal de la pierna, requiere experiencia mínima del cirujano, menor tiempo quirúrgico y se puede realizar en una sola cirugía, incluso si se requiere osteosíntesis. (13)

En la literatura se han informado resultados exitosos de RSFF. (2, 3). La versatilidad de este colgajo lo ha convertido en uno de los favoritos para cobertura de defectos cutáneos en esta zona (4).

Los defectos cutáneos alrededor del talón son comunes, pero es infrecuente que se asocien con rotura total del tendón de Aquiles, en las últimas dos décadas la tendencia ha sido lograr cobertura de estos defectos con injerto sural inverso (6,7).

Para la reconstrucción del tendón de Aquiles a nivel de su inserción se han publicado varios tipos de injertos, Myerson (5) describe el uso de un aloinjerto de tendón de Aquiles con un bloque de hueso calcáneo para el tratamiento de la tendinopatía degenerativa de Aquiles.

En nuestro artículo hemos utilizado esta técnica descrita por Myerson y la hemos combinado con injerto sural inverso para la cobertura cutánea. El objetivo de este trabajo es demostrar la factibilidad de combinar colgajo sural inverso con un aloinjerto de cadáver de tendón de Aquiles en este tipo de lesiones complejas y describir su resultado funcional final.

MATERIALES Y MÉTODOS

Caso clínico:
Se trata de un paciente masculino de 23 años de edad, que sufre accidente de tránsito en motocicleta donde recibe traumatismo cortante en el talón derecho provocándole pérdida de sustancia comprometiéndose la piel, el tejido celular subcutáneo y la inserción calcánea del tendón de Aquiles, siendo este defecto de unos 4 x 5 cm de diámetro, provocándole incapacidad funcional para la flexión plantar del pie. (Ver figura 1).

Figura No. 1. Herida de 4x5 cm de diámetro con defecto de cobertura cutánea que compromete inserción del tendón calcáneo.

Técnica quirúrgica:
Para su resolución se decide combinar el injerto de tendón de Aquiles cadavérico con un colgajo sural de flujo reverso. Para una adecuada comprensión se ha divido el acto en dos fases, detalladas a continuación.

Primer momento quirúrgico.
Se prepara la zona receptora para el injerto cadavérico realizando el nicho con sierra oscilante en el calcáneo donde se asentará la pastilla ósea del injerto, la cual se fija con un tornillo que atraviesa la cortical posterior y la plantar del calcáneo: una vez realizado este paso, se rafia el injerto al tendón de Aquiles remanente, con puntos de sutura según los descritos por Krakow y se refuerzan con puntos simples en los bordes y extremo proximal del injerto (Ver fig. N.2).

Figura No. 2. Primer momento quirúrgico. A. Injerto cadavérico de tendón de Aquiles con pastilla ósea. B. se fija con tornillo al calcáneo.

Segundo momento quirúrgico.
A nivel de la región media de la pierna en su cara posterior en el punto de unión de su tercio superior con sus dos tercios inferiores, aproximadamente a 5 a 7 cm del hueco poplíteo, marcamos la zona donante, una isla de 4 x 5 cm de diámetro en forma rectangular acorde a las necesidades de la zona receptora.

Incidimos con bisturí a nivel de la zona media entre el tercio distal y el tercio medio de la pierna, disecamos con extremo cuidado e identificamos el pedículo vascular (vena safena superficial, arteria y nervio sural) desde distal a proximal en dirección a la isla previamente marcada, la cual incidimos una vez que encontramos la rama perforante cutánea que nutrirá el colgajo en isla.

Una vez que se diseca el pedículo y la isla cutánea, se prepara el túnel subdérmico en el tercio distal de la pierna hacia el talón a una altura aproximada de 5 cm del maléolo lateral, en este punto se procede a rotar el pedículo vascular en 180° cuidando que quede tenso o estirado hasta llevar el colgajo en isla hasta la zona receptora en el talón donde se fija con puntos de sutura. Se cierra la herida en el trayecto del pedículo y en la zona donde se extrajo el colgajo cutáneo en isla se coloca injerto libre de piel tomada del muslo ipsilateral (Ver fig. N. 3).
La valoración funcional se realizó usando la escala de AOFASS.

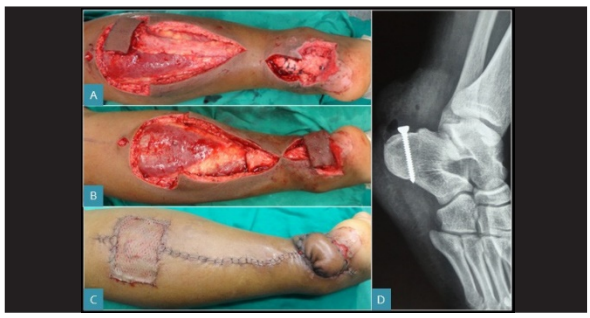

Figura No. 3. Segundo momento quirúrgico. A. Se identifica pedículo vascular y se diseca colgajo sural de flujo reverso. B. Se rota y coloca sobre el defecto del talón. C. Se sutura el colgajo y se cubre zona donante con injerto libre de piel.
D. Radiografía de control.

RESULTADOS

Los resultados obtenidos en este caso fueron excelentes. La evolución posquirúrgica inmediata reveló adecuado flujo vascular del colgajo e integración del mismo al sitio receptor, se mantuvo inmovilización del tobillo con férula en equino durante 2 semanas hasta el retiro de puntos de sutura, luego se coloca férula en plantígrado hasta las 6 semanas y a partir de esa fecha se indica marcha progresiva protegida con bota Walker, con apoyo parcial para, continuar con fisioterapia de elongación pasiva-activa y mejoramiento de rangos de movilidad desde las 8 hasta las 12 semanas. Cumplidos 3 meses después de la intervención, el paciente logra marcha en puntas de pie, flexión plantar de 50°y flexión dorsal del tobillo 20° (Ver figura No.4).

Figura No. 4. Evolución a los 3 meses. A. Flexión plantar del pie. B. Osteointegración de injerto a nivel del calcáneo. C. Aspecto del colgajo sural.

El paciente completó la escala de valoración AOFASS (11) antes de la cirugía y a los 6 y 12 meses del postoperatorio. La escala demostró resultados excelentes con un puntaje de 90 puntos a los 6 meses y 98 puntos a los 12 meses, con integración propioceptiva del injerto.

DISCUSIÓN

El colgajo sural de flujo reverso es muy versátil, ideal para la reconstrucción del tercio distal de la pierna incluidos el tobilloy talón.

Existen varios estudios que combinaron colgajo sural reverso sin microcirugía y plastia del tendón de Aquiles en un mismo tiempo quirúrgico, demostrando resultados buenos y excelentes (7, 9, 10). La asociación de colgajo sural de flujo reverso con la tendinoplastia usando aloinjerto cadavérico es poco habitual (8) pero muy útil, especialmente en los casos donde la lesión del tendón es a nivel de la inserción calcáneo o cercana a ella y hay gran pérdida de tejido. En nuestro caso hemos realizado en un solo tiempo quirúrgico la plastia del tendón de Aquiles con injerto cadavérico y la cobertura del defecto usando colgajo sural reverso teniendo también resultados excelentes y sin reporte de complicación alguna, lo que concuerda con los pocos reportes existentes en la literatura a este respecto (8).

CONCLUSIONES

La combinación de colgajo sural de flujo reverso junto con aloinjerto cadavérico del tendón de Aquiles es una excelente alternativa quirúrgica, donde en un solo procedimiento se puede reparar el tendón y realizar la cobertura del defecto cutáneo asociado, reduciendo así morbimortalidad, costo y tiempo quirúrgico, con pocas complicaciones y resultados funcionales excelentes. Siendo esta una de las técnicas ortoplásticas, permite que los cirujanos ortopédicos bien entrenados puedan realizar la intervención quirúrgica con o sin apoyo de los cirujanos plásticos.

Hace falta la realización de estudios a mayor escala con serie de casos o estudios multicéntricos para reforzar estas conclusionesy poder realizar futuras recomendaciones.

BIBLIOGRAFÍA

1. Masquelet AC, Romana MC, Wolf G. Colgajos en isla de piel inervados por el eje vascular de los nervios superficiales sensibles: estudio anatómico y experiencia clínica en la pierna. Plast Reconstr Surg. 1992; 89 (6): 1115–21.

2. Finkemeier CG, Neiman R. Colgajo de pedículo de arteria sural inversa. J Orthop Trauma. 2016; 30 (2): 41

3. Dhamangaonkar AC, Patankar HS. Colgajo fasciocutáneo sural inverso con pedículo cutáneo para cubrir defectos de partes blandas distales de miembros inferiores: experiencia de 109 casos clínicos. J Orthop Traumatol. 2014; 15 (3): 225–9.

4. Turan K, et al. Soft tissue reconstruction of foot and ankle defects with reverse sural fasciocutaneous flaps.
Rev Bras Ortop. 2017

5.Myerson M. Tendon repair and reconstruction. In Reconstructive Foot and Ankle

Surgery, pp 292–293, Elsevier-Saunders, Philadelphia, 2005.
6.Finkemeier CG, Neiman R. Reverse sural artery pedicle flap. J Orthop Trauma. 2016; 30 (2): 41–2.

7.De Blacam C, Colakoglu S, Ogunleye AA, et al. Risk factors associated with complications in lower-extremity reconstruction with the distally based sural flap: a systematic review and pooled analysis. J Plast Reconstr Aesthet Surg. 2014; 67 (5): 607-616.

8.Dhamangaonkar AC, Patankar HS. Reverse sural fasciocutaneous flap with a cutaneous pedicle to cover distal lower limb soft tissue defects: experience of 109 clinical cases. J Orthop Traumatol. 2014; 15 (3): 225–9.

9. Li X, Cui J, Maharjan S, Lu L, Gong X. Reconstruction of the foot and ankle using pedicled or free flaps: perioperative flap survival analysis. PLOS ONE. 2016; 11 (12): e0167827.

10. Ciofu RN, Zamfirescu DG, Popescu SA, Lascar I. Reverse sural flap for ankle and heel soft tissues reconstruction. J Med Life. 2017;10 (1): 94-98.

11. Ceccarelli, Francesco, Filippo Calderazzi, and Giuseppe Pedrazzi. "Is there a relation between AOFAS Ankle-Hindfoot Score and sf-36 in evaluation of Achilles ruptures treated by percutaneous technique?." The Journal of Foot and Ankle Surgery 53.1 (2014): 16-21. Foot Questionnaire (MOXFQ) in patients with foot or ankle surgery. Foot Ankle Surg. 2015; 22 (1): 59–70.

12. Fraccalvieri M, Bogetti P, Verna G, Carlucci S, Fava R, Bruschi S.Distally based fasciocutaneous sural flap for footreconstruction: a retrospective review of 10 years experience.Foot Ankle Int. 2008; 29 (2): 191–8.

13. Parajuli, N., Shrestha, D., & Panse, N. Distally Based Sural Faciocutaneous and Fascial (Adipofascial) Flap for Reconstruction of Distal Leg, Ankle and Foot Defects. Kathmandu University Medical Journal. 2015; 12 (2), 126.

Correspondencia

Dr. Hugo Villarroel Rovere Correo: villarroelr@hotmail.com
ORCID: 0000-0002-0847-0344.

Fechas editoriales:

Recibido: Agosto 26, 2022
Aceptado: Noviembre 28, 2022
Publicado: Diciembre 1, 2022
Editor: Dra. Mayra Ordoñez Martínez.

Derechos de edición:

Copyright Hugo Villarroel Rovere, Cristian Romero Pillajo, Carlos Jaramillo Becerra. This article is distributed under the Creative Commons CC BY-NC-SA 4.0 Attribution License, which allows the use and redistribution citing the source and the original author for non-commercial purposes.

Abreviaturas

No aplica.

Información suplementaria

Materiales suplementarios no han sido declarados.

Agradecimientos

No aplica.

Contribuciones de los autores

Hugo Villarroel Rovere: Curación de datos, Análisis formal, Adquisición de fondos, Investigación, Metodología.
Cristian Romero Pillajo: Administración de proyecto, Recursos, Software, Escritura – borrador original.
Carlos Jaramillo Becerra: Conceptualización, Supervisión, Validación, Visualización, Redacción: revisión y edición.

Todos los autores leyeron y aprobaron la versión final del manuscrito.

Financiamiento

Los autores subvencionaron los gastos de la presente investigación.

Disponibilidad de datos o materiales

Los conjuntos de datos generados y analizados durante el estudio actual no están disponibles públicamente debido a la confidencialidad de los participantes.

Declaraciones

Aprobación del comité de ética y consentimiento para participar

No aplica para estudios de casos.

Consentimiento para publicación

Los autores cuentan con el permiso de publicación escrita por parte del paciente.

Conflictos de interés

Los autores declaran no tener conflictos de interés.

Información de los autores

No declarada.