

Tromboembolismo Pulmonar Masivo y Fragmentación Trombótica dirigida por cateter en paciente post quirúrgico anticoagulado. Una cascada de Eventos.

Dr Eduardo Barrio (a) – Dr. Juan Pablo Masías (b) – Dr. Juan Carlos Medina

(a) Jefe de Planificación Quirúrgica (b) Médico Postgradista nivel III de Cardiología Hospital Alcívar (C) Jefe del servicio de Cirugía Cardíaca

Departamento de Cardiología del Hospital Alcívar

INTRODUCCIÓN

La tromboembolia pulmonar (TEP) masiva se caracteriza por hipotensión arterial mantenida o shock cardiogénico, o ambos, y presenta una alta mortalidad hospitalaria. El tratamiento, además de las medidas de soporte hemodinámico y respiratorio, incluye la anticoagulación y la fibrinólisis sistémica. Entre un tercio y la mitad de los pacientes presentan contraindicación para la trombolisis, principalmente por cirugía mayor reciente, y en aproximadamente el 8% de los casos esta resulta fallida.

En estas situaciones puede realizarse una embolectomía quirúrgica en centros muy seleccionados, o alternativamente tratamiento percutáneo.

OBJETIVO

Establecer el tratamiento percutáneo como protocolo en pacientes con TEP masiva que presentan contraindicación para trombolisis.

MATERIAL Y MÉTODOS

Adulto de 58 años con factores de riesgo cardiovascular de HTA que presenta cuadro clínico caracterizado por rápido progreso de su clase funcional NYHA I a III y que en ecocardiograma se aprecia Dilatación de raíz aórtica con insuficiencia aórtica de grado moderado por lo que se realiza cirugía con Técnica Bentall de Bono.

En sala de hospitalización y ya iniciada anticoagulación con warfarina presenta Fibrilación auricular de respuesta ventricular rápida, tendencia a la hipotensión, ruidos cardiacos hipofonéticos e ingurgitación yugular además en Rx de Tórax se aprecia un aumento notable de la silueta Cardíaca con sospecha de Taponamiento Cardíaco, requirió CVE (2) y ventana pericárdica, su recuperación en UCI fue deletérea incluso presentando una parada cardíaca que requirió RCP avanzado, posterior presenta altos soportes circulatorio y ventilatorio con FiO2 de hasta el 100% con sospecha de TEP por lo que se realiza AngioTAC pulmonar confirmando tromboembolismo pulmonar masivo y se decide fragmentación trombótica por intervencionismo estructural con evolución favorable.

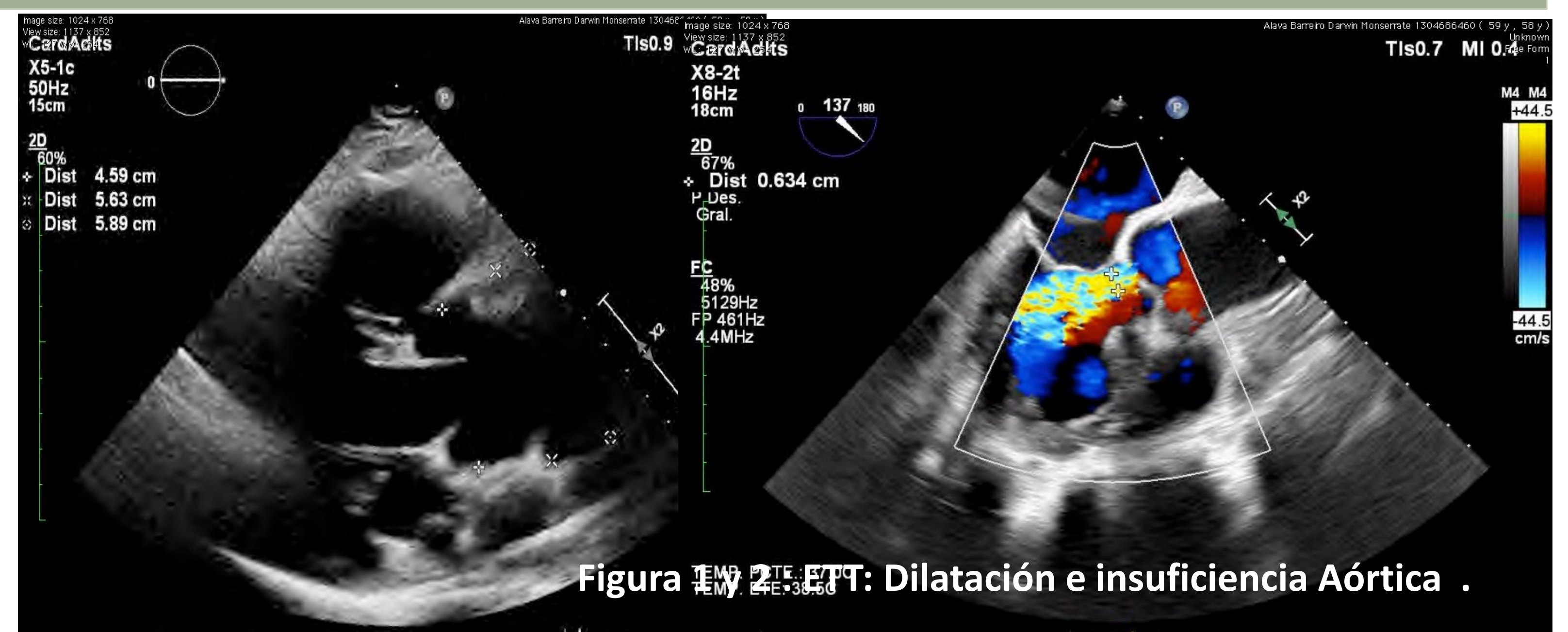


Figura 1 y 2: ETT: Dilatación e insuficiencia Aórtica.

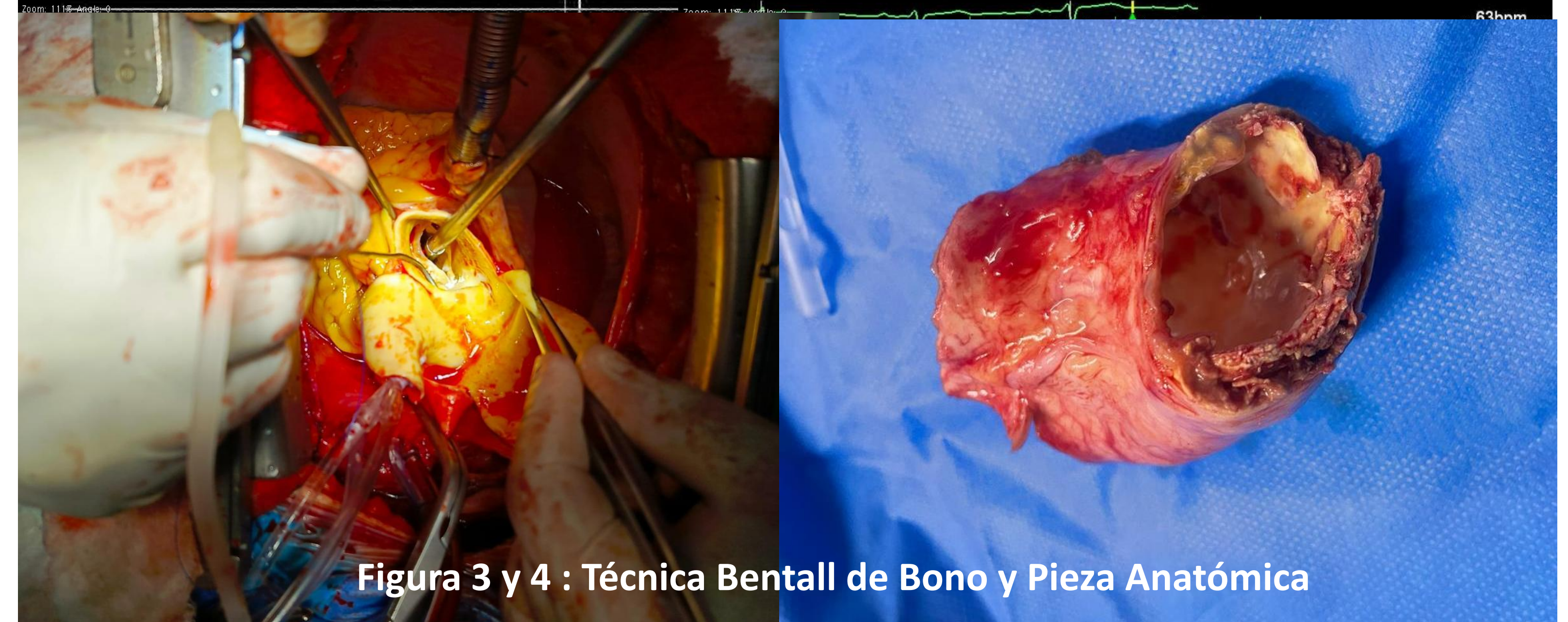


Figura 3 y 4 : Técnica Bentall de Bono y Pieza Anatómica

INTERVENCIÓN Y RESULTADO

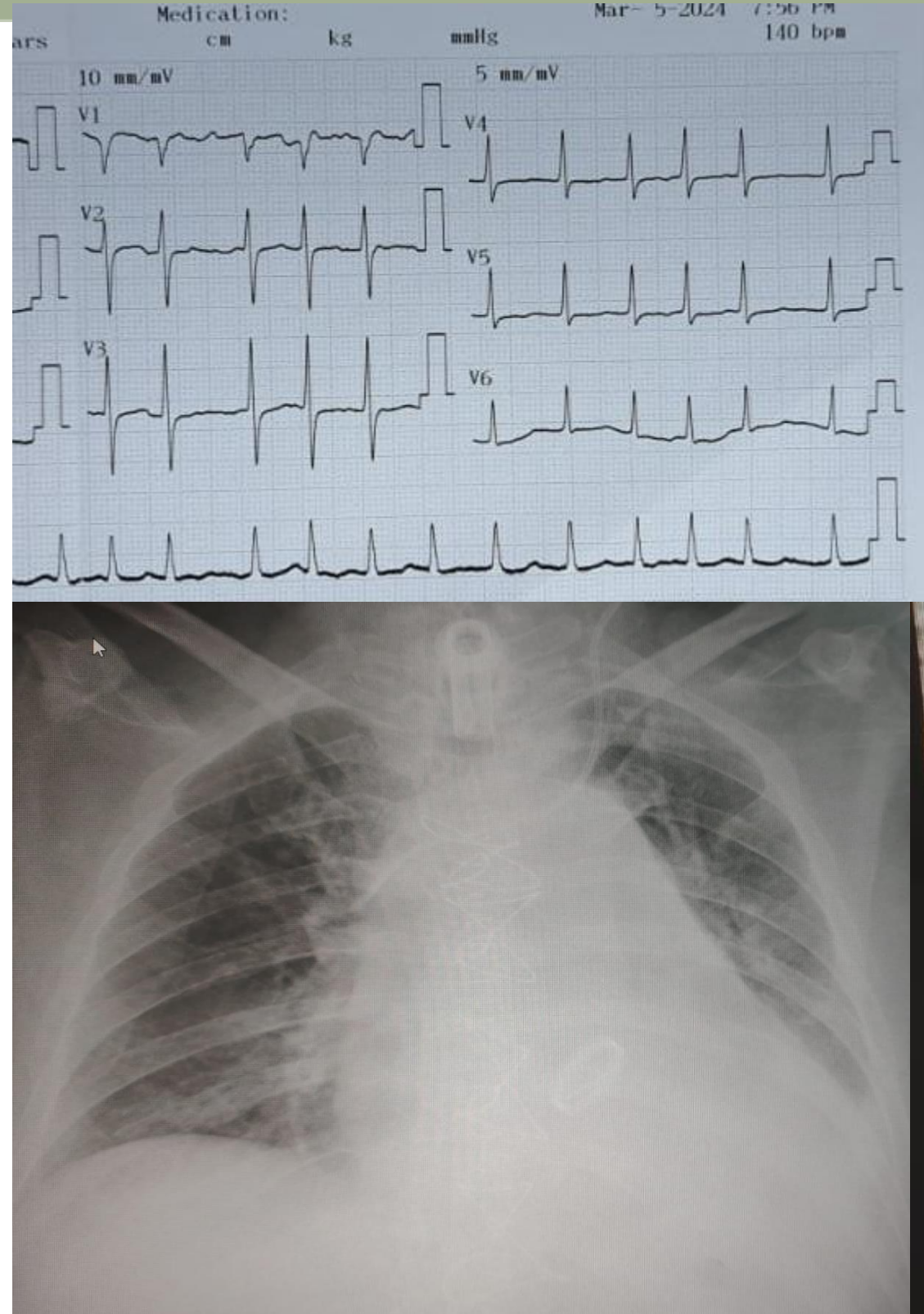


Figura 5 y 6 EKG: FA y RX Patológica.

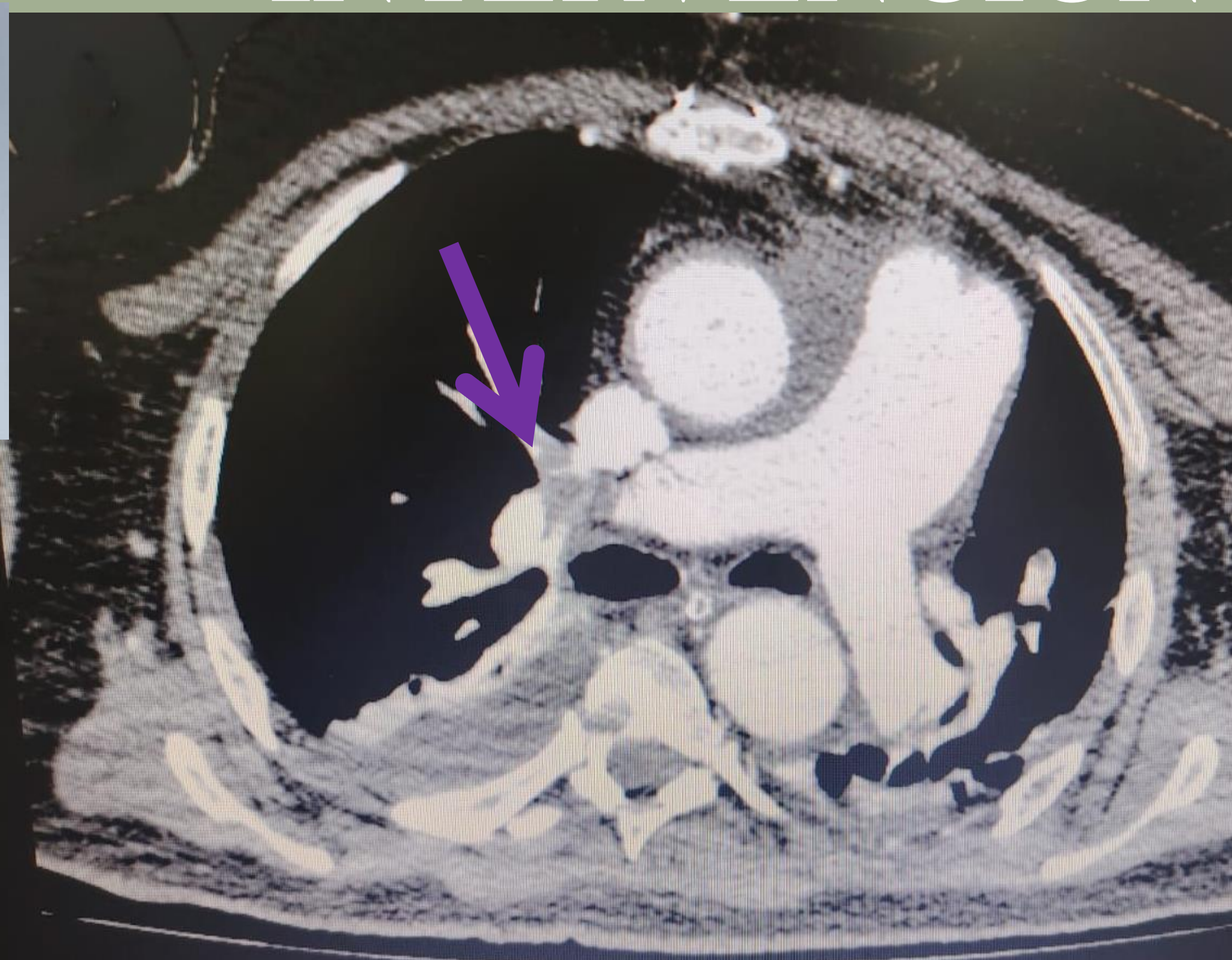
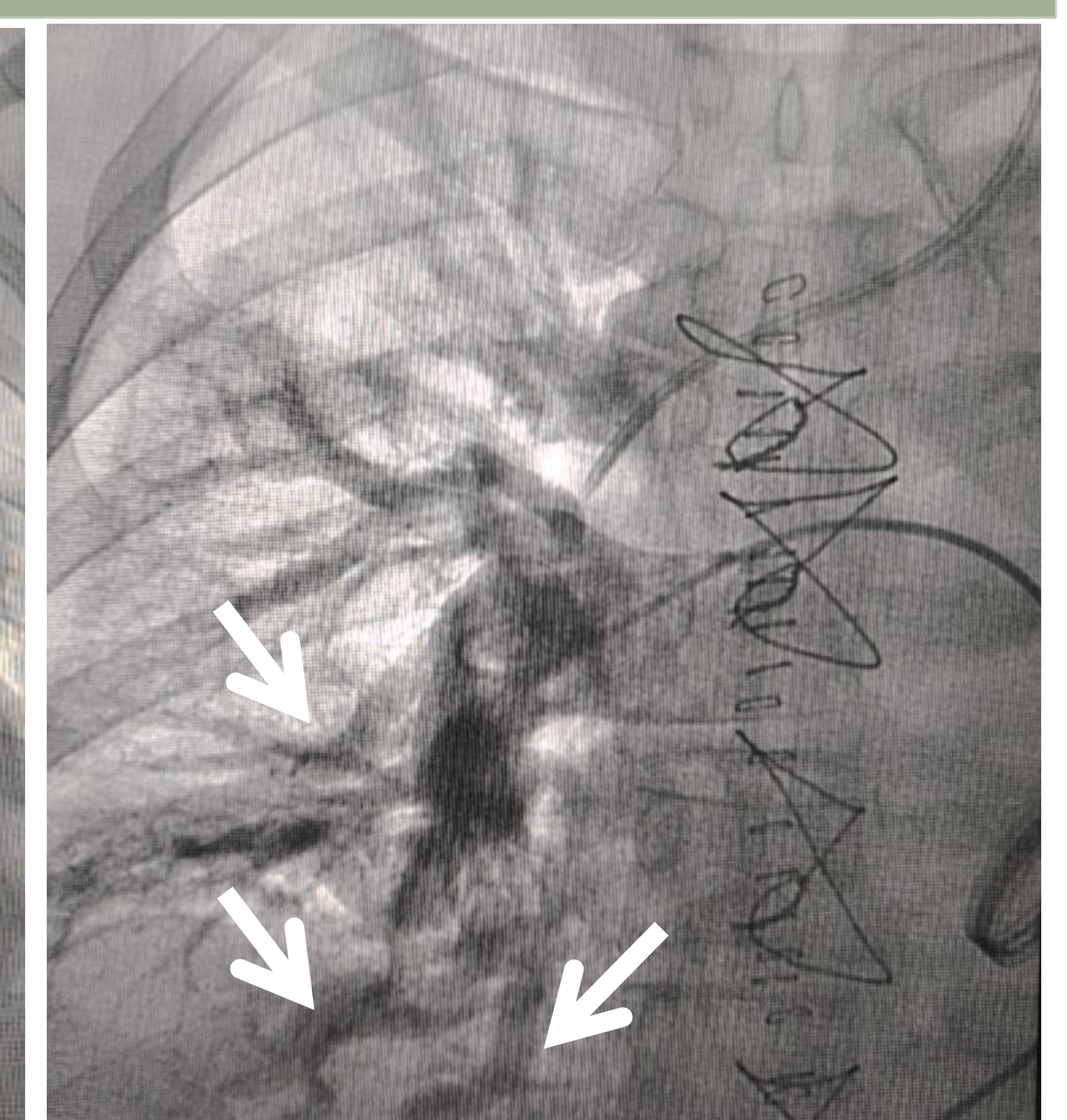


Figura 7. AngioTAC Tórax: Visualiza Trombo endoluminal

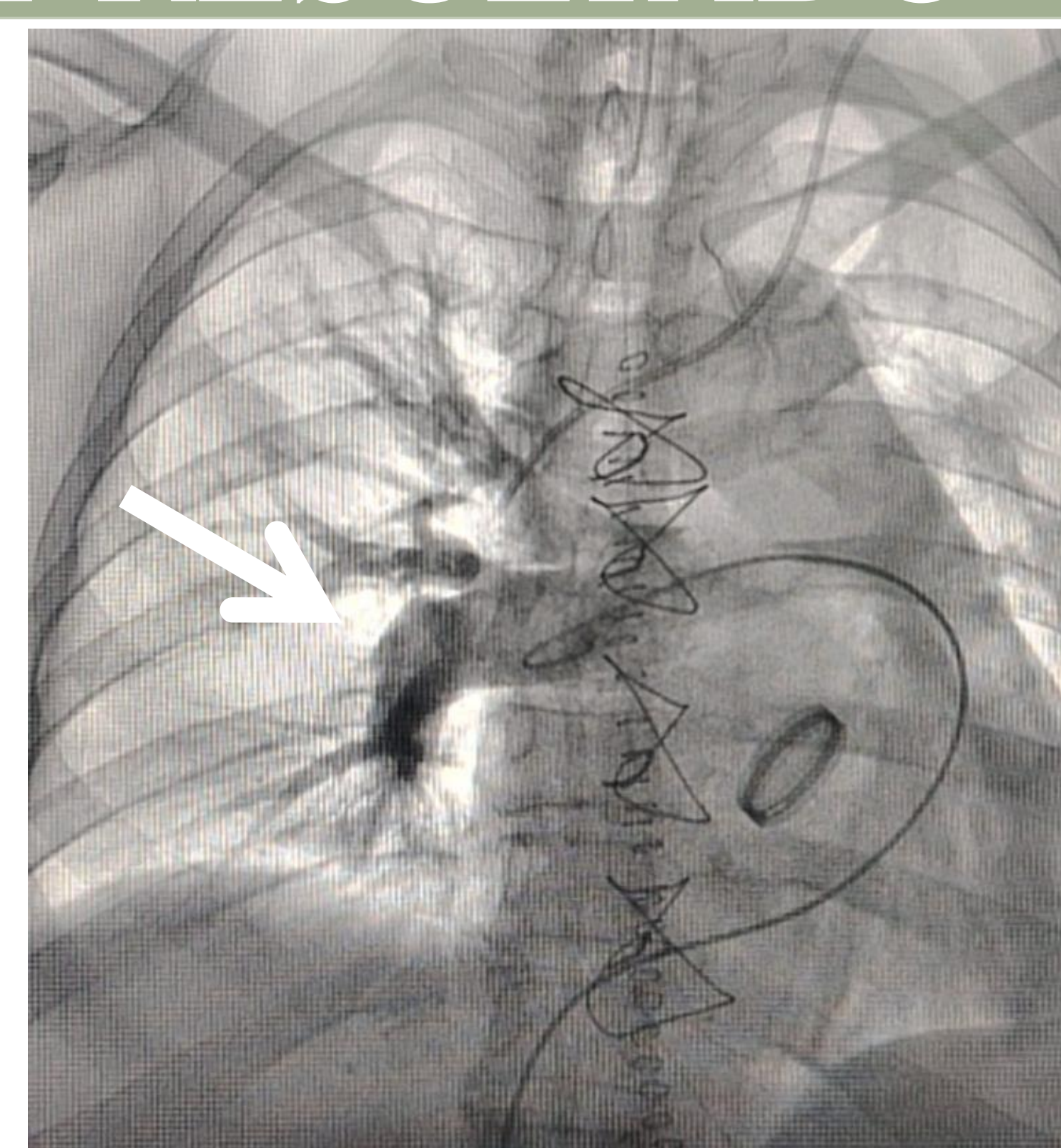

Figura 8 y 9. Angiografía Pulmonar: Obstrucción/Reperusión Pulmonar



DISCUSIÓN Y RESULTADOS

El taponamiento cardíaco y el tromboembolismo pulmonar masivo son complicaciones serias que pueden presentarse en el contexto postquirúrgico, especialmente tras cirugías cardiovasculares, en nuestro paciente el taponamiento cardíaco pudo agravar el estado hemodinámico y la disminución en la perfusión y el flujo sanguíneo pudo contribuir a la formación de trombos en el sistema venoso que pudo causar el embolismo, en este contexto un estado de trombolisis en un paciente con cirugía mayor conlleva a un alto riesgo de sangrado por lo que se consideró el tratamiento percutáneo por cateter para la fragmentación mecánica con un éxito total definido por estabilización hemodinámica, corrección hipóxica y supervivencia antes del alta.

CONCLUSIONES

El tratamiento percutáneo dirigido por catéter como opción de reperusión se debe considerar para paciente con TEP de alto riesgo en los que la trombolisis esta contraindicada.

La estrategia diagnóstica para la sospecha de TEP asegura un tratamiento oportuno y mejora la supervivencia de estos pacientes.

Es necesario un equipo multidisciplinario y la implementación de un programa para el tratamiento del TEP de alto riesgo.

BIBLIOGRAFÍA

1. Lim P, Delmas C, Sanchez O, et al. Diuretic vs. placebo in intermediate-risk acute pulmonary embolism: a randomized clinical trial. *Eur Heart J Acute Cardiovasc Care.* 2022;11(1):2-9.
2. Chamarthy MR, Kandathil A, Kalva SP. Pulmonary vascular pathophysiology. *Cardiovasc Diagn Ther.* 2018;8(3):208-213.
3. Kiamanesh O, Proserpi-Porta G, Harper L, et al. Ventricular-arterial decoupling is associated with in-hospital adverse events in normotensive pulmonary embolism. *Int J Cardiovasc Imaging.* 2022;38(12):2655-2665.
4. Jentzer JC, Anavekar NS, Reddy YNV, et al. Right Ventricular Pulmonary Artery Coupling and Mortality in Cardiac Intensive Care Unit Patients. *J Am Heart Assoc.* 2021;10(7):e019015.
5. Kawut SM, Al-Naamani N, Agerstrand C, et al. Determinants of right ventricular ejection fraction in pulmonary arterial hypertension. *Chest.* 2009;135(3):752-759.
6. Mazzolai L, Aboyans V, Ageno W, Agnelli G, Alatri A, Bauersachs R, Brekelmans MPA, Buller HR, Elias A, Farge D, Konstantinides S, Palareti G, Prandoni P, Righini M, Torbicki A, Vlachopoulos C, Brodmann M; Diagnosis and management of acute deep vein thrombosis: a joint consensus document from the European Society of Cardiology working groups of aorta and peripheral vascular diseases and pulmonary circulation and right ventricular function. *Eur Heart J.* 2018;39:42084218.
7. Raskob GE, Angchaisuksiri P, Blanco AN, Buller H, Gallus A, Hunt BJ, Hylek EM, Kakkar A, Konstantinides SV, McCumber M, Ozaki Y, Wendelboe A, Weitz JI. Thrombosis: a major contributor to global disease burden. *Arterioscler Thromb Vasc Biol.* 2014;34:23632371.
8. Wendelboe AM, Raskob GE. Global burden of thrombosis: epidemiologic aspects. *Circ Res.* 2016;118:13401347.
9. Keller K, Hobohm L, Ebner M, Kresoja KP, Munzel T, Konstantinides SV, Lankeit M. Trends in thrombolytic treatment and outcomes of acute pulmonary embolism in Germany *Eur Heart J.* 2019. doi:10.1093/eurheartj/ehz236. Published online ahead of print 18 May 2019.
10. Lehnert P, Langa T, Møller CH, Olsen PS, Carlsen J. Acute pulmonary embolism in a national Danish cohort: increasing incidence and decreasing mortality. *Thromb Haemostasis.* 2018;118:539546.