

A stylized profile of a human head facing right, rendered in various shades of blue and yellow. The top of the head is yellow, transitioning to light blue, then medium blue, and finally dark blue at the bottom. The text is overlaid on the upper part of the head.

Actas Médicas (Ecuador)

2023; Volumen 33, Número 2

Ortoplastia con colgajos en fracturas con pérdida de la cobertura. Un estudio observacional de centro único.

Hugo Ernesto Villarroel Rovere ¹ [ID*](#), Carlos Alberto Jaramillo Becerra ¹ [ID](#), Manuel Enrique Betancourt Castillo ¹ [ID](#).

1. Servicio de Ortopedia y Traumatología, Hospital Alcívar, Guayaquil, Ecuador.

Cirugía

Resumen

Introducción: La reparación de lesiones musculocutáneas en extremidades es un reto para la cirugía ortopédica. La cobertura de estas lesiones debe ser flexible, vascularizada y cubrir las estructuras anatómicas comprometidas. Este estudio demuestra la eficacia de combinar técnicas de cirugía plástica con técnicas ortopédicas (Ortoplastia) para la resolución quirúrgica de defectos cutáneos en extremidades.

Métodos: El presente estudio es descriptivo, retrospectivo en pacientes tratados por pérdida cutánea en extremidades, en el servicio de Traumatología del Hospital Alcívar, periodo 2020 – 2022.

Resultados: Fueron 33 pacientes, 28 hombres y 5 mujeres, con edad promedio de 32 años. Se realizaron 33 colgajos: 10 cutáneos, 11 fasciocutáneos, 8 musculares y 4 vasculares. Se obtuvo un alto grado de satisfacción postquirúrgica según la escala de Likert.

Conclusiones: La resolución de los defectos cutáneos mejora la fijación esquelética de fracturas, con el retorno de la forma y función de las extremidades.

Palabras claves:

DeCS: Colgajos Quirúrgicos, Heridas y Lesiones, Extremidades, Ortopedia, Traumatología.

Orthoplasty with flaps in fractures with loss of coverage. A single-center observational study.

Abstract

Introduction: Repairing musculocutaneous injuries in extremities is a challenge for orthopedic surgery. The coverage of these lesions must be flexible, vascularized and cover the compromised anatomical structures. This study demonstrates the effectiveness of combining plastic surgery techniques with orthopedic techniques (Orthoplasty) to resolve skin defects in extremities.

Methods: The present study is descriptive, retrospective in patients treated for skin loss in extremities in the Traumatology service of the Alcívar Hospital, period 2020 - 2022.

Results: There were 33 patients, 28 men and five women, with an average age of 32 years. 33 flaps were made: 10 cutaneous, 11 fasciocutaneous, eight muscular, and four vascular. A high degree of post-surgical satisfaction was obtained according to the Likert scale.

Conclusions: The resolution of skin defects improves the skeletal fixation of fractures with the return of the form and function of the extremities.

Keywords:

MeSH: Surgical Flaps; Wounds and Injuries; Extremities; Orthopedics; Traumatology.

Introducción

La Ortoplastia fue descrita en 1993 por L. Scott Levin, MD, FACS, enfoca la colaboración multidisciplinaria inmediata de cirujanos ortopédicos para el manejo de lesiones traumáticas de extremidades inferiores [1]. Los beneficios del enfoque ortoplastico incluyen la disminución del tiempo hasta la estabilización esquelética definitiva o cobertura de tejidos blandos, disminución del riesgo de infecciones por heridas u osteomielitis, la duración de la estancia hospitalaria, las complicaciones postoperatorias, la necesidad de procedimientos de revisión y la mejora de los resultados funcionales [2, 3].

El uso de colgajos se remonta a 600 a.C, atribuyéndose la primera aplicación de un colgajo frontal para reconstrucción nasal, sin entender por qué sobrevivían, la evolución de los colgajos fue lenta basada en la experiencia y conocimiento gradual de la anatomía, Es hasta la I Guerra Mundial que Harold Gillies y col. Desarrollaron el uso de colgajos cutáneos pediculados, tubulares y diferidos aplicados en diferentes defectos musculocutáneos. En 1970 se describieron los colgajos musculocutáneos, Mathes, Nahai en 1981 describieron una clasificación de colgajos musculocutáneos basados en su anatomía vascular, y los colgajos libres perforantes fueron descritos en 1990 [4].

Las disciplinas de cirugía plástica y ortopédica desarrollaron técnicas para el tratamiento de tejidos blandos y lesiones óseas, históricamente se remonta a la publicación de Godina en 1986, demostró las ventajas de la cobertura temprana del trauma de extremidades, entre más temprano se realiza el abordaje ortoplastico mayor probabilidad de rescate de la extremidad [5, 6].

Se define a un colgajo como un segmento de tejido vascularizado que se moviliza a partir de un sitio donador hacia una zona adyacente o distante. Se diferencia de un injerto el cual obtiene su flujo sanguíneo de la revascularización del sitio receptor, en cambio, el colgajo cuenta con irrigación propia [7, 8].

Los defectos y heridas abiertas en extremidades necesitan reconstrucción por varias razones, cualquier hueso expuesto que no esté cubierto por tejido blando vascularizado persiste mayor riesgo de osteomielitis, necrosis del mismo en el peor de los casos sepsis [9, 10]. La osteomielitis es una de las mayores causas de amputación luego de un trauma de pierna, además las heridas abiertas provocan limitación funcional, dolor crónico, incapacidad para moverse libremente, gastos médicos importantes y desempleo. También debemos tener en cuenta que los tendones expuestos se empiezan a necrosar y los vasos expuestos tienen mayor probabilidad de rupturas [11].

Los criterios de selección de colgajos para la reconstrucción de las extremidades se basan en el área de la superficie de la herida, tipo de deficiencia tisular, la longitud del pedículo, el volumen del tejido deficiente y morbilidad del sitio donante [12]. La finalidad del manejo quirúrgico es asegurar la perfusión local de los tejidos afectados, limpiezas quirúrgicas, desbridamiento secuencial y precoz, impedir la infección, seguido de una cobertura adecuado con tejido vitalizado con la finalidad de cubrir estructuras anatómicas críticamente comprometidas conservando el tejido expuesto y su funcionalidad [13-16]. La selección de la técnica de cobertura dependerá de la localización del defecto y extensión del mismo [17].

Las lesiones traumáticas con pérdida de cobertura cutánea en extremo distal de extremidades constituyen un gran reto para el traumatólogo ortopédico, por ser zonas con escaso tejido adiposo, múltiples tendones, poco volumen muscular, varias estructuras óseas y piel poco elástica [18].

Panattoni [19], propone un ABCDE para el abordaje de un traumatismo en extremidades:

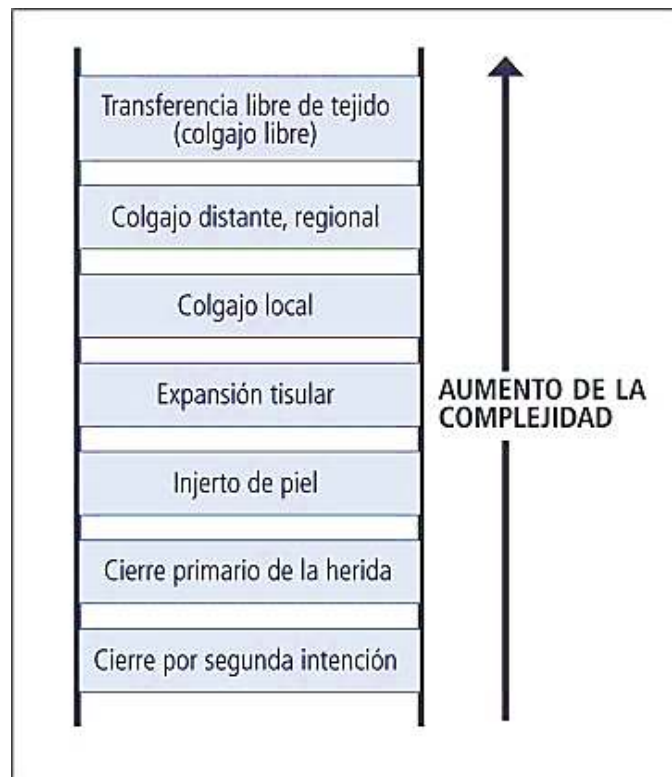
1. Evaluar (Assessment): antibioticoterapia, desbridar, evaluar la vascularidad, revascularizar, fasciotomías, terapias de presión negativa.
2. Hueso (Bone): fijación externa, reducción abierta con fijación interna, acortamiento óseo, colgajo o injerto óseo, espaciadores temporales.
3. Contracción de tendones (Contraction): reparación tendinosa, injerto, transferencia, tenodesis,
4. Denervación (Denervation): reparación nerviosa primaria, injerto (aloinjerto, autoinjerto),

5. Cobertura (Envelope): reparación cutánea primaria, colgajo libre, colgajos locales, terapia de presión negativa

En la pérdida de sustancia se utilizan diversas técnicas desde la cicatrización dirigida a los colgajos libres, los injertos cutáneos, colgajos locales, regionales y a distancia [20].

Levin L.S. [1] describe la escalera reconstructiva con sus niveles de tratamiento de heridas. El cirujano reconstructivo puede ir desde un método simple de cierre de heridas hasta un peldaño de mayor complejidad, o en muchos de los casos emplear simultáneamente diferentes escalones para resolver un defecto cutáneo (Figura 1).

Figura 1. La escalera de la reconstrucción.



Para medir los resultados con relación a capacidad funcional y dolor, utilizamos la escala de Likert de 1 a 5 (1 = nada satisfecho, 2 = poco satisfecho, 3 = neutral, 4 = muy satisfecho, 5 = totalmente satisfecho).

La historia de la Cirugía Ortoplastica ha experimentado una gran evolución durante los últimos años trayendo consigo el impulso para la optimización de las técnicas reconstructivas. El objetivo de la reconstrucción es garantizar un resultado funcional y estético lo más precoz posible, a la vez permitir una movilización temprana [20].

La literatura nos muestra numerosas técnicas quirúrgicas para la cobertura en extremidades superiores e inferiores con lesiones musculocutáneas. El Hospital Alcívar es una institución reconocida a nivel nacional como una de las clínicas especializadas en Traumatología y Ortopedia que está en constante evolución y experimenta en la creación de novedosas técnicas quirúrgicas para resolver grandes defectos de cobertura.

El objetivo del trabajo es demostrar nuestra experiencia de combinar técnicas de cirugía plástica con técnicas ortopédicas (Ortoplastia) en la resolución quirúrgica de defectos cutáneos en extremidades, además medir el grado de satisfacción postquirúrgico mediante la escala Likert. En los pacientes que acudieron al servicio de traumatología del Hospital Alcívar en el periodo 2020 al 2022, en pacientes con patología ortopédica traumática.

Materiales y métodos

Diseño del estudio

El presente estudio es observacional. La fuente es retrospectiva.

Escenario

El estudio se llevó a cabo en el servicio de traumatología y ortopedia del Hospital Alcívar - Guayaquil, Ecuador. El período de estudio fue del 1 de enero de 2020 al 31 de diciembre de 2022.

Participantes

Se incluyeron pacientes con fracturas con pérdida de la cobertura, resueltos con osteosíntesis y en quienes se utilizaron colgajos.

Variables

Las variables fueron edad, sexo, causa, ubicación, tamaño de la lesión, técnica de reconstrucción empleada.

Fuentes de datos/mediciones

La fuente fue indirecta; se llenó un formulario electrónico a partir de los datos de la historia clínica institucional de los pacientes que ingresaron al período de hospitalización. Se realizó una revisión del registro de la unidad de traumatología y emergencia. La información fue tratada de forma confidencial; no se incluyeron datos personales que permitieran la identificación de los sujetos del estudio.

Sesgos

Para evitar posibles sesgos de entrevistador, de información y de memoria, el investigador principal mantuvo en todo momento los datos con una guía y registros aprobados en el protocolo de investigación. Se evitó el sesgo de observación y selección aplicando los criterios de selección de participantes. Dos investigadores analizaron de forma independiente cada registro por duplicado y las variables fueron registradas en la base de datos una vez verificada su concordancia.

Tamaño del estudio

Según datos del Ministerio de Salud Pública de Ecuador, en el año 2022 se registraron 14,567 casos de fracturas en la provincia de Guayas. Se estima que el 10 % de fracturas requieren el uso de colgajos, lo que representa, 1457 posibles casos. Usando el programa EPI info™ (Version 7.2.5, CDC, Atlanta, EE.UU, Septiembre del 2022.) con un nivel de confianza del 95 %, margen de error del 18 %, el tamaño muestral fue 30.

Variables cuantitativas

Se utilizó estadística descriptiva. Los resultados se expresan como frecuencia y porcentaje.

Análisis estadístico

Se usa estadística no inferencial. Para la descripción de frecuencias relevantes, se utilizó el intervalo de confianza del 95 % para una proporción.

Resultados

Durante el periodo de estudio se evaluaron 33 casos. Con edades entre 4 años hasta los 71 años con un promedio de edad de 32 años, con predominio del género masculino 28 (85 %) sobre el femenino 5 (15 %). La mayoría de los casos fue por accidentes de tránsito 21 (64 %) contra accidente laboral 12 (36 %), es importante tener en cuenta que la mayoría de los accidentes de tránsito tubo mayor prevalencia el género masculino ([Tabla 1](#)).

Ortoplastia con colgajos en fracturas con pérdida de la cobertura. Un estudio observacional de centro único.

Tabla 1. Datos demográficos.

Sexo	Total	Porcentaje
Masculino	28	85 %
Femenino	5	15 %
Causa		
Accidente laboral	12	36 %
Accidente de tránsito	21	64 %
Extremidad		
Superior	14	42 %
Inferior	19	58 %
Tipo de colgajo		
Cutáneo	10	30 %
Fasciocutaneo	11	33 %

Ortoplastia con colgajos en fracturas con pérdida de la cobertura. Un estudio observacional de centro único.

Muscular	8	25 %
Vascular	4	12 %

Tabla 2. Valoración funcional postquirúrgica mediante escala de Likert.

Escala Likert	Total	Porcentaje
5	17	52 %
4	16	48 %
3	0	0 %
2	0	0 %
1	0	0 %

La mayoría de los pacientes presentaron algunas lesiones asociadas en primera instancia, osteomielitis, fracturas, amputación traumática, ruptura de tendones, dehiscencia de heridas, las mismas que se resolvieron de manera oportuna con la finalidad de obtener una zona receptora del colgajo en óptimas condiciones, se realizaron un total de 14 (42 %) técnicas quirúrgicas en extremidades inferiores frente a 19 (56 %) procedimientos en extremidades superiores, (Tabla 1) con un tamaño de lesiones que variaba entre 1 cm a 12 cm de longitud hasta 1 cm a 15 de ancho.

En cuanto a la técnica quirúrgica de los 29 pacientes, 10 (30 %) colgajos cutáneos, 11 (33 %) colgajos fasciocutáneos (Ver caso # 1), 8 (25 %) colgajos musculares y 4 (12 %) colgajos vasculares (Ver caso # 2), (Tabla 1). Dentro de los colgajos cutáneos se realizó de dorso de dedos adyacentes (cross-finger), por deslizamiento de base ancha, en pierna y un colgajo en cometa o PAMD (Primera Arteria Metacarpiana Dorsal) Los colgajos fasciocutaneos puestos en práctica se encuentran inguinal tubular pediculado, abdominal, fasciocutáneo rotados o cruzados. Se realizaron colgajos musculares de gastrocnemio medial, soleo y hemisoleo y por último se realizó colgajo sural reverso y arteria cubital. Vamos incorporando en la institución procedimientos microvasculares.

De acuerdo con la escala de Likert que mide la capacidad funcional y el dolor, se encontraron 17 pacientes (52 %) totalmente satisfecho (Likert 5), el 16 % representado por 16 pacientes muy satisfechos (Likert 4), del resto de los valores no presentaron alteración alguna (Tabla 2).

Discusión

Los cirujanos ortopédicos se enfrentan a situaciones frecuentes que requieren cobertura de defectos de partes blandas de las extremidades, dicha cobertura debe hacerse lo más eficaz posible, luego del control oportuno de infecciones de la lesión y limpiezas quirúrgicas consecutivas del tejido desvitalizado obtendremos una herida limpia y vascularizada, es decir una herida con tejido de granulación, disminución del edema local, con aparición de neo-epitelización en el borde de la herida, se escoge una de las opciones que ofrece la escalera reconstructiva [21].

En el abordaje de las lesiones complejas en las extremidades, el enfoque ortoplastico emplea técnicas plásticas, ortopédicas y microquirúrgicas, con valoración multidisciplinaria para una recuperación óptima, permite decisiones rápidas e individuales para un sinnúmero de lesiones cutáneas, el abordaje ortoplastico no solo evita la amputación, también disminuyen las complicaciones y aumentan los resultados funcionales con ello mejora la calidad de vida de los pacientes a corto y largo plazo [22, 23]. Desafortunadamente, la cirugía Ortoplastica aún no es aceptada universalmente [24].

La selección de la técnica quirúrgica de acuerdo con el defecto cutáneo, indistintamente de la reconstrucción, es de vital importancia inmovilizar la herida sobre una articulación móvil o sinovial y alivianarla, evitando que las fuerzas externas interrumpan el proceso de sanación [10].

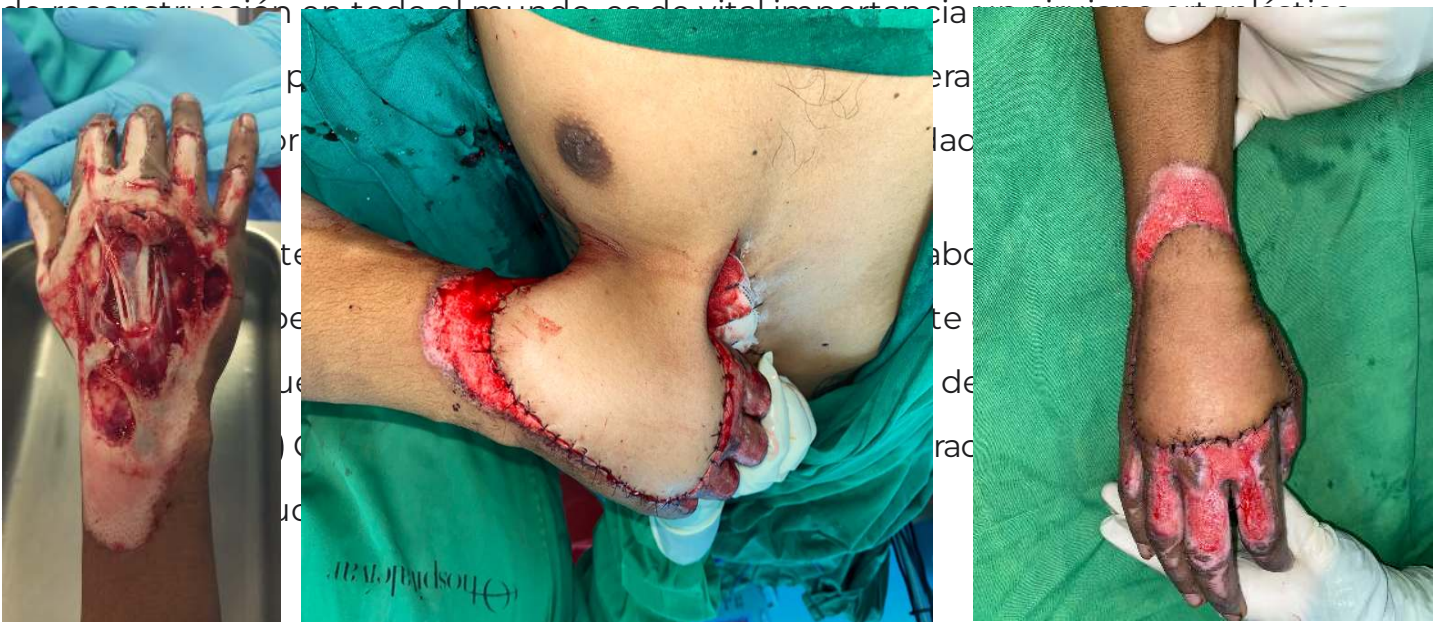
La primera opción en cobertura de áreas óseas, tendinosas, nervios o vasos sanguíneos expuestos son los colgajos locales o regionales que usan músculos o superficie cutánea, este tipo de colgajos pueden ser usados en defectos pequeños o medianos y cuando el flujo sanguíneo de la zona receptora está indemne. Evitando la necrosis total del tejido que cubre el defecto cutáneo [25].

La transferencia de un colgajo es ideal cuando hay pérdida importante de tejido blando en la extremidad con hueso, tendón o elementos de osteosíntesis expuestos, evitando en muchos casos la amputación de la extremidad [9], en parte favoreciendo a preservación de hueso expuesto, disminuir los índices de infección y favorecen la pronta curación [26].

El porcentaje de éxito de los colgajos libres en traumas de extremidad inferior es 92 al 98 % [11, 27], en relación con nuestro estudio se aplicó la escala Likert con una respuesta entre 4 - 5, muy satisfecho y totalmente satisfecho respectivamente en lo que se refiere a los resultados reconstructivos.

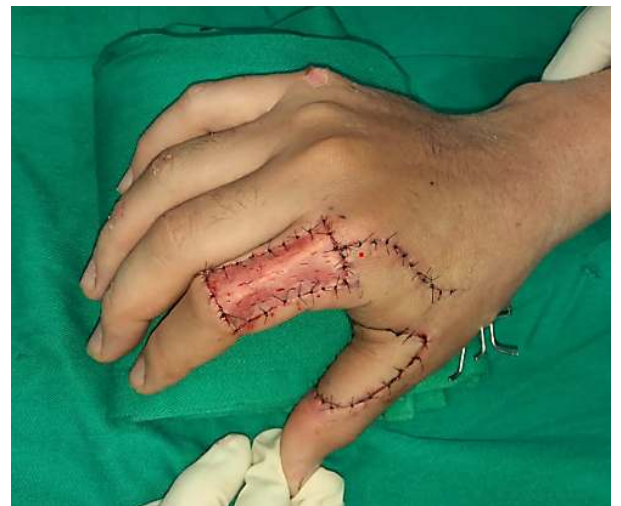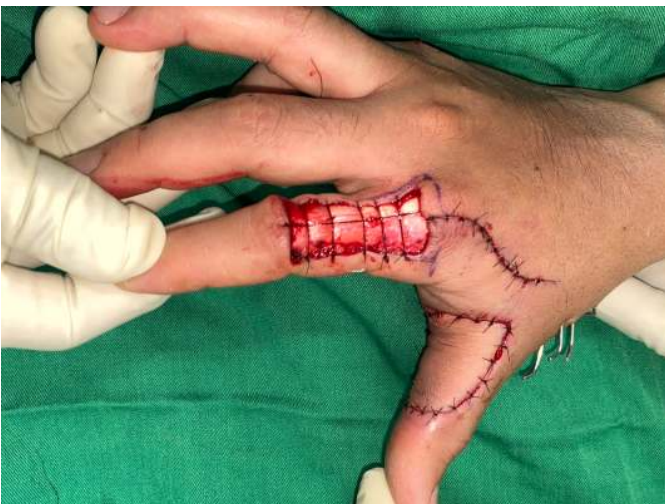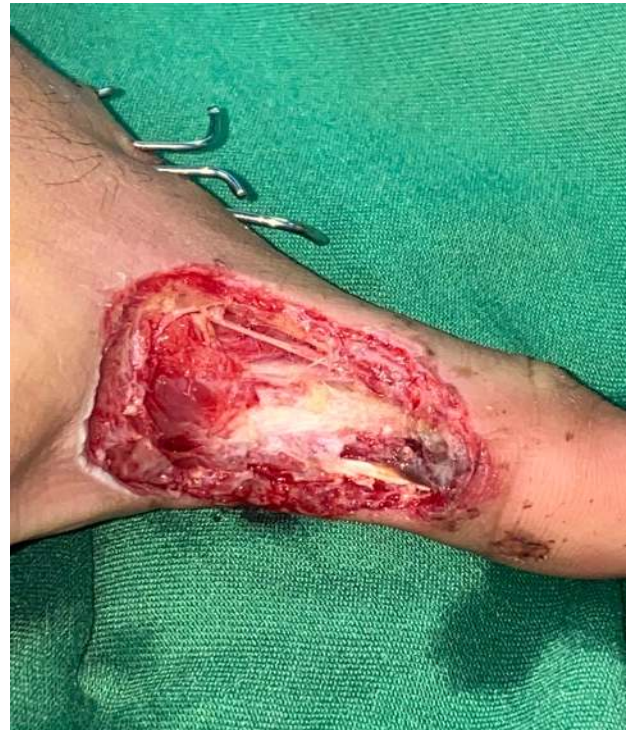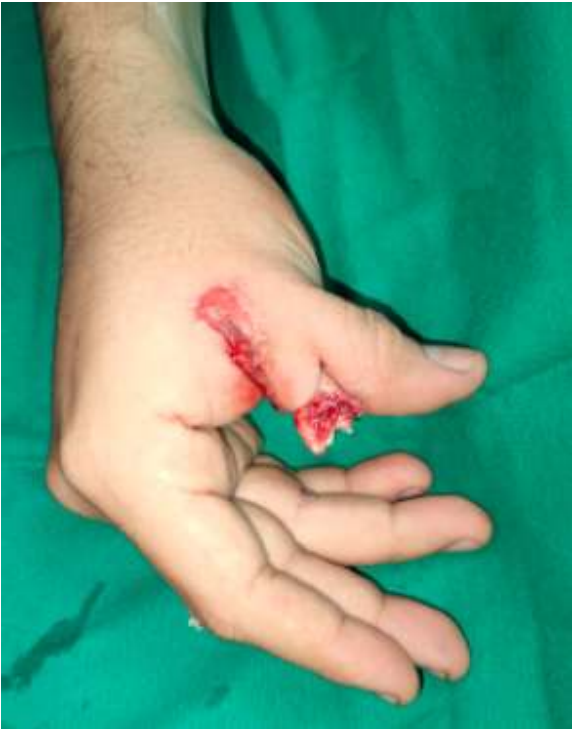Conclusiones

Dependiendo de la extensión de la pérdida de sustancia cutánea, de la asociación con lesiones subyacentes y del posible contexto infeccioso, con la finalidad de evitar amputaciones innecesarias de las extremidades, se han diseñado innumerables técnicas



Ortoplastia con colgajos en fracturas con pérdida de la cobertura. Un estudio observacional de centro único.

Caso # 2, A) Paciente de 22 años, sufre accidente en motocicleta en la calidad de conductor, con pérdida de cobertura de aproximadamente 4x2 cm en espacio interdigital entre dedo pulgar e índice de mano derecha **B)** limpiezas quirúrgicas consecutivas más osteosíntesis con clavijas de Kirchner **C)** colgajo en cometa o PAMD (Primera Arteria Metacarpiana Dorsal). **D)** Injerto libre en área donante de colgajo.



Referencias

1. Levin LS. The reconstructive ladder. An orthoplastic approach. *Orthop Clin North Am.* julio de 1993;24(3):393-409.

[https://doi.org/10.1016/S0030-5898\(20\)31815-0](https://doi.org/10.1016/S0030-5898(20)31815-0)

PMid:8101984

2. Azoury SC, Stranix JT, Levin LS. Principles of Orthoplastic Surgery for Lower Extremity Reconstruction: Why Is This Important? *J Reconstr Microsurg.* enero de 2021;37(1):42-50.

3. Klifto KM, Azoury SC, Othman S, Klifto CS, Levin LS, Kovach SJ. The Value of an Orthoplastic Approach to Management of Lower Extremity Trauma: Systematic Review and Meta-analysis. *Plast Reconstr Surg Glob Open.* 22 de marzo de 2021;9(3): e3494.

<https://doi.org/10.1097/GOX.0000000000003494>

PMid:33968555 PMCID:PMC8099387

4. Recursos Reconstructivos: Los Colgajos [Internet]. *La Medicina es Así.* [citado 15 de agosto de 2022]. Disponible en: <https://www.asieslamedicina.org.mx/recursos-reconstructivos-los-colgajos/>

5. Khan U, Kelly MB, Pleat J, Chesser TJS. Orthoplastics: An integral evolution within comprehensive trauma care. *Injury.* 1 de octubre de 2011;42(10):969-71.

<https://doi.org/10.1016/j.injury.2011.07.022>

PMid:21862008

6. Godina M. Early microsurgical reconstruction of complex trauma of the extremities. *Plast Reconstr Surg.* septiembre de 1986;78(3):285-92.

<https://doi.org/10.1097/00006534-198609000-00001>

PMid:3737751

7. Adams DC, Ramsey ML. Grafts in Dermatologic Surgery: Review and Update on Full- and Split-Thickness Skin Grafts, Free Cartilage Grafts, and Composite Grafts.

Dermatologic Surgery. 2005;31(s2):1055-67.

<https://doi.org/10.1111/j.1524-4725.2005.31831>

PMid:16042930

8. Aymerich Bolaños O. Generalidades de colgajos y su importancia en la relación con la reparación del daño corporal. Medicina Legal de Costa Rica. marzo de 2014;31(1):49-56.

9. Harris AM, Althausen PL, Kellam J, Bosse MJ, Castillo R, Group and TLEAP (LEAP) S. Complications Following Limb-Threatening Lower Extremity Trauma. Journal of Orthopaedic Trauma. enero de 2009;23(1):1-6.

<https://doi.org/10.1097/BOT.0b013e31818e43dd>

PMid:19104297

10. Parrett Brian M, Pribaz Julian J. Reconstrucción de extremidad inferior. Revista Médica Clínica Las Condes. 1 de enero de 2010;21(1):76-85.

[https://doi.org/10.1016/S0716-8640\(10\)70509-5](https://doi.org/10.1016/S0716-8640(10)70509-5)

11. Saddawi-Konefka D, Kim HM, Chung KC. A Systematic Review of Outcomes and Complications of Reconstruction and Amputation for Type IIIB and IIIC Fractures of the Tibia. Plastic and Reconstructive Surgery. diciembre de 2008;122(6):1796-805.

<https://doi.org/10.1097/PRS.0b013e31818d69c3>

PMid:19050533 PMCID:PMC4410276

12. Soucacos PN. Orthoplasty in Trauma & Reconstructive Microsurgery: World Society for Reconstructive Microsurgery IV WSRM Congress, Athens, Greece. *Injury*. 1 de septiembre de 2008;39(3):1-4.

<https://doi.org/10.1016/j.injury.2008.05.013>

PMid:18722613

13. cir_pediat_cap_54_malform_congenitas_mano-1.pdf [Internet]. [citado 12 de agosto de 2022]. Disponible en: https://gantz.cl/wp-content/uploads/2021/01/cir_pediat_cap_54_malform_congenitas_mano-1.pdf

14. O'Shaughnessy KD, Rawlani V, Hijjawi JB, Dumanian GA. Oblique pedicled paraumbilical perforator-based flap for reconstruction of complex proximal and mid-forearm defects: a report of two cases. *J Hand Surg Am*. julio de 2010;35(7):1105-10.

<https://doi.org/10.1016/j.jhsa.2010.03.036>

PMid:20541329

15. Naalla R, Chauhan S, Dave A, Singhal M. Reconstruction of post-traumatic upper extremity soft tissue defects with pedicled flaps: An algorithmic approach to clinical decision making. *Chin J Traumatol*. diciembre de 2018;21(6):338-51.

<https://doi.org/10.1016/j.cjtee.2018.04.005>

PMid:30579714 PMCID:PMC6354178

16. McMahon HA, Stranix JT, Lee ZH, Levine JP. Management of Gustilo Type IIIC Injuries in the Lower Extremity. *Clinics in Plastic Surgery*. 1 de abril de 2021;48(2):267-76.

<https://doi.org/10.1016/j.cps.2020.12.006>

PMid:33674048

17. García Bernal FJ, Zayas Pinedo P, Regalado Bilbao J, Jul Vazquez C, Terrones Garzón J. Tratamiento de los defectos de cobertura de pie. *Rev Pie Tobillo*. 1 de julio de 2016;30(2):63-70.

<https://doi.org/10.1016/j.rptob.2016.04.001>

18. Talukdar A, Yadav J, Purkayastha J, Pegu N, Singh PR, Kodali RK, et al. Reverse sural flap - A feasible option for oncological defects of the lower extremity, ankle, and foot: Our experience from Northeast India. *South Asian J Cancer*. octubre de 2019;08(04):255-7.

https://doi.org/10.4103/sajc.sajc_11_19

PMid:31807492 PMCID:PMC6852637

19. Panattoni JB, Ahmed MM, Busel GA. An ABC Technical Algorithm to Treat the Mangled Upper Extremity: Systematic Surgical Approach. *Journal of Hand Surgery*. 1 de noviembre de 2017;42(11): 934.e1-934.e10.

<https://doi.org/10.1016/j.jhsa.2017.08.017>

PMid:28951098

20. Schoofs M, Ebelin M. Cobertura cutánea de la mano y de los dedos. *EMC - Cirugía Plástica Reparadora y Estética*. 1 de enero de 2010;18(1):1-25.

[https://doi.org/10.1016/S1634-2143\(10\)70380-0](https://doi.org/10.1016/S1634-2143(10)70380-0)

21. Janis JE, Attinger CE. The Wound Healing Supplement. Plastic and Reconstructive Surgery. junio de 2006;117(7S):4S.

<https://doi.org/10.1097/01.prs.0000225428.38108.67>

22. Steinberger Z, Therattil PJ, Levin LS. Orthoplastic Approach to Lower Extremity Reconstruction: An Update. Clinics in Plastic Surgery. 1 de abril de 2021;48(2):277-88.

<https://doi.org/10.1016/j.cps.2020.12.007>

PMid:33674049

23. Boriani F, Ul Haq A, Baldini T, Urso R, Granchi D, Baldini N, et al. Orthoplastic surgical collaboration is required to optimise the treatment of severe limb injuries: A multi-centre, prospective cohort study. Journal of Plastic, Reconstructive & Aesthetic Surgery. 1 de junio de 2017;70(6):715-22.

<https://doi.org/10.1016/j.bjps.2017.02.017>

PMid:28351609

24. Agarwal P, Vaishya R. Orthoplastic surgery: Need of the hour. J Clin Orthop Trauma. 2019;10(5):837-8.

<https://doi.org/10.1016/j.jcot.2019.07.015>

PMid:31528053 PMCID:PMC6739241

25. Calderon O W, Cabello P R, Covarrubias C P, Parada C F, Piña R J, Anziani O F, et al. Reconstrucción de lesiones de extremidad inferior con Colgajo de Arteria Sural Superficial, experiencia de 10 años: A ten-year experience. Revista chilena de cirugía. abril de 2007;59(2):132-5.

<https://doi.org/10.4067/S0718-40262007000200009>

26. Vergara-Amador E. El uso de colgajos en la reconstrucción de defectos de cobertura en la pierna distal y dorso de pie. Revista Salud Uninorte. enero de 2013;29(1):74-82.

27. Parrett BM, Matros E, Pribaz JJ, Orgill DP. Lower Extremity Trauma: Trends in the Management of Soft-Tissue Reconstruction of Open Tibia-Fibula Fractures. Plastic and Reconstructive Surgery. 1 de abril de 2006;117(4):1315-22.

<https://doi.org/10.1097/01.prs.0000204959.18136.36>

PMid:16582806

Abreviaturas

PAMD: Primera Arteria Metacarpiana Dorsal)

Información suplementaria

No se declara materiales suplementarios.

Agradecimientos

No declarados.

Contribuciones de los autores

Hugo Ernesto Villarroel Rovere: Conceptualización, curación de datos, análisis formal, adquisición de fondos, investigación, redacción - borrador original.

Carlos Alberto Jaramillo Becerra: Conceptualización, Curación de datos, Análisis formal.

Manuel Betancourt Castillo: Conceptualización, curación de datos, análisis formal, adquisición de fondos.

Todos los autores leyeron y aprobaron la versión final del manuscrito.

Financiamiento

Los autores del presente artículo financiaron los gastos de esta investigación.

Disponibilidad de datos y materiales

No declarados.

Declaraciones

Aprobación de comité de ética y consentimiento para participar

El estudio fue aprobado por el comité de ética del Hospital Alcívar.

Consentimiento de publicación

Los autores cuentan con el permiso de publicación de los pacientes del estudio.

Conflictos de interés

Los autores declara no tener conflictos de intereses.

Información de los autores

Hugo Ernesto Villarroel Rovere, Especialista en Traumatología y Ortopedia por la Universidad De Guayaquil (Guayaquil, 2004). Doctor en Medicina y Cirugía por la Universidad De Guayaquil. a. Médico Ortopedista-Traumatólogo, Miembro del equipo y director del postgrado de Ortopedia y Traumatología, Hospital Alcívar, Guayaquil, Ecuador.

Correo: villarroelr@hotmail.com

ORCID

<https://orcid.org/0000-0002-0847-0344>

Carlos Alberto Jaramillo Becerra, Médico por la Universidad Nacional de Loja (Loja, 2002). Especialista en traumatología y ortopedia por la Universidad de Guayaquil (Guayaquil, 2013). Alta especialidad en medicina> Atención médica y quirúrgica de los padecimientos de la columna vertebral por la Universidad Nacional Autónoma de México, (Distrito Federal, 2017). Jefe, Servicio de Ortopedia y Traumatología, Hospital Alcívar, Guayaquil, Ecuador.

Correo: dr.jaramillobecerracarlos@gmail.com

ORCID

<https://orcid.org/0009-0002-0680-4547>

Manuel Enrique Betancourt Castillo, Médica General por la Universidad Nacional de Loja (Ecuador, 2020). Médico Residente del Servicio de Ortopedia y Traumatología, Hospital Alcívar, Guayaquil.

Correo: riquemanu9@gmail.com

ORCID

<https://orcid.org/0009-0004-0925-2455>

Ortoplastia con colgajos en fracturas con pérdida de la cobertura. Un estudio observacional de centro único.

Recibido: Mayo 12, 2023.

Aceptado: Agosto 29, 2023.

Publicado: Diciembre 12, 2023.

Editor: Dra. Mayra Ordoñez Martínez.

Como citar:

Villarroel H, Jaramillo C, Betancourt M. Ortoplastia con colgajos en fracturas con pérdida de la cobertura. Un estudio observacional de centro único. Actas Médicas (Ecuador) 2023;33(2):142-149.

Correspondencia: Hugo Ernesto Villarroel Rovere, Correo: villarroelr@hotmail.com

Dirección: Coronel 2301 y Azuay. Servicio de Ortopedia y Traumatología, Hospital Alcívar, Guayaquil, Ecuador. Teléfono: (5934) 3720100.

Nota del Editor

La Revista Actas Médicas (Ecuador) permanece neutral con respecto a los reclamos jurisdiccionales en mapas publicados y afiliaciones institucionales.



Copyright 2023, Hugo Ernesto Villarroel Rovere, Carlos Alberto Jaramillo Becerra, Manuel Enrique Betancourt.

This article is distributed under the terms of the Creative Commons CC BY-NC-SA 4.0 Attribution License, which permits non-commercial use and redistribution provided the source and the original author is cited.

