

TRATAMIENTO DE LA PSEUDOARTROSIS EN FRACTURA DIAFISIARIA DE CÚBITO Y RADIO EN PACIENTE PEDIÁTRICO, A PROPÓSITO DE UN CASO; HOSPITAL IESS CEIBOS 2018

Dr. Patricio Echanique Arbaiza ¹, MD. Fernanda Barrera Tobar ².

*Especialista en Traumatología y Ortopedia Hospital Alcívar, Hospital IESS Ceibos 1
Residente de Traumatología y Ortopedia IESS Ceibos 2*

RESUMEN

OBJETIVO: presentar los resultados clínicos y radiológicos del tratamiento de la pseudoartrosis de cúbito y radio tratada mediante reducción abierta y fijación con clavos flexibles intramedulares.

MATERIALES Y MÉTODOS: Se trata del reporte de un caso, evaluando los resultados clínicos mediante la escala de DASH y por controles radiológicos hasta la consolidación.

RESULTADOS: el paciente fue tratado mediante reducción abierta y fijación con clavos intramedulares flexibles, al cabo de 7 meses luego de evaluaciones clínico - radiológicas, se logró una puntuación en la escala de DASH de 98% y una consolidación total de la fractura con un reintegro total del paciente a sus actividades.

CONCLUSIÓN: La pseudoartrosis de cúbito y radio en pacientes pediátricos que fueron manejados de forma conservadora es infrecuente (menor al 0,5%), el tratamiento mediante reducción abierta y fijación con clavo intramedular flexible asegura la consolidación de la fractura con una recuperación funcional total sin alterar el crecimiento normal del hueso.

PALABRAS CLAVE: pseudoartrosis, cúbito y radio, consolidación, clavo intramedular

ABSTRAC

OBJECTIVE: To present the clinical and radiological results of the treatment of pseudoarthrosis (PA) of the ulna and radius treated by open reduction and fixation with flexible intramedullary nail.

MATERIALS AND METHODS: This is a case report, evaluating the clinical results using the DASH scale and radiological controls until consolidation

RESULTS: The patient was treated with open reduction and fixation with flexible intramedullary nails, after 7 months, with clinical - radiological evaluations, a score on the DASH scale of 98% was achieved and a complete consolidation of the fracture, with a complete return of the patient to its activities.

CONCLUSION: Ulna and radius pseudoarthrosis in pediatric patients who were treated conservatively is uncommon (less than 0.5%), treatment with open reduction and fixation with flexible intramedullary nail ensures the consolidation of the fracture with a total functional recovery without altering normal bone growth and respecting growth cartilage.

KEYWORDS: pseudoarthrosis, ulna and radius, consolidation, intramedullary nail

INTRODUCCIÓN

La pseudoartrosis (PA) o retardo de consolidación es la ausencia o falta de formación de callo óseo (a las 12 semanas de la fractura)(21, 25) suficiente alrededor de una fractura con el fin de lograr la reparación total de la misma, estos fenómenos producen dolor, limitación funcional y deformidad en la extremidad afecta, se pueden presentar con mayor incidencia cuando ocurren fracturas sobre hueso patológico, ya sea por tumor o infección, siendo muy poco frecuente los casos idiopáticos en pacientes pediátricos reportados en la literatura. (16)

La PA de cúbito y radio en este tipo de pacientes tiene una incidencia muy baja, siendo del 0,5% en el caso de fracturas tratadas de forma conservadora y hasta del 4% en aquellos que recibieron un tratamiento quirúrgico. (26) Como factores de riesgo para su aparición tenemos: fracturas y reducciones abiertas, clavos intramedulares flexibles (CIMF) de diámetro insuficiente, fracturas que involucran los dos huesos del antebrazo, trazo en bayoneta y aquellas que se presentan la diáfisis proximal de estos huesos. (12, 19)

Llegado el momento de realizar el tratamiento quirúrgico debemos plantearnos el problema de cuál método de fijación o implante usar; pues debemos emplear aquel que nos asegure la consolidación de la fractura sin alterar el cartílago de crecimiento, ni comprometer el crecimiento longitudinal del hueso. (24) A la hora de decidir por el tipo de tratamiento para la PA tenemos así los CIMF (3, 8) y las placas de compresión dinámicas (DCP). (9, 14)

Basados en la biomecánica del implante la DCP asegura una consolidación mayor que los CIMF, (9, 20) pero podría llegar a comprometer el crecimiento longitudinal del hueso; además que su colocación requiere desperiostización amplia; en cambio los CIMF (a pesar de no realizar el principio biomecánico de compresión) al ser usados del diámetro adecuado tiene una tasa de la consolidación de la fractura del 92% a 98% sin comprometer la biología del hueso como la hace la DCP. (7, 10, 18, 20)

Se presenta el caso de un paciente de 8 años con fractura diafisaria de cúbito y radio manejado conservadoramente, quien para las 12 semanas no presentaba signos radiológicos de consolidación, además de dolor con limitación funcional y para su tratamiento se decidió la reducción abierta y el uso de CIMF gruesos, obteniendo curación de la PA y recuperación total de la función a los 7 meses.

Se realiza la siguiente publicación con el objetivo de alimentar la escasa literatura, en lo que a reporte de casos existe para este tipo de patología y que puede ser usada como referencia a la hora de afrontar un caso de PA de cúbito y radio para beneficio del paciente.

MATERIALES Y MÉTODOS:

Se trata del repórt de un caso de pseudoartrosis de cúbito y radio en paciente pediátrico que fue manejado conservadoramente, se evalúan los resultados clínicos mediante la escala de DASH y por controles radiológicos hasta la consolidación.

OBJETIVOS:

Presentar los resultados clínicos y radiológicos del tratamiento de la pseudoartrosis de cúbito y radio, tratada mediante reducción abierta y fijación con clavos intramedulares flexibles.

PRESENTACIÓN DEL CASO CLÍNICO:

Se trata de un paciente masculino de 8 años que presentó fractura de diáfisis media de cúbito y radio izquierda que fue manejada de forma conservadora mediante yeso braquio-palmar y que luego de retirar el mismo (a las 10 semanas) presentaba dolor a los movimientos y sensación intermitente de crepitación ósea, se realizó radiografía de control 2 semanas después donde se observó que persistía la brecha fracturaria, con bordes escleróticos cerrados, datos compatibles con pseudoartrosis de cúbito y radio. (imagen 1)

Se planificó reducción abierta más fijación con clavos intramedulares flexibles, del mayor diámetro posible, con los cuales se consiguió reducción anatómica y fijación estable, los controles radiográficos mensuales mostraron consolidación radiológica de la pseudoartrosis (imagen 2, 3, 4) conjuntamente con la recuperación de rangos funcionales completos para la flexión, extensión, pronación y supinación; (imagen 5) además la fuerza muscular y a la aprehensión eran similares a la extremidad contralateral, con una puntuación en la escala de DASH del 98% con lo cual el paciente tuvo un reintegro total a sus actividades escolares y familiares.

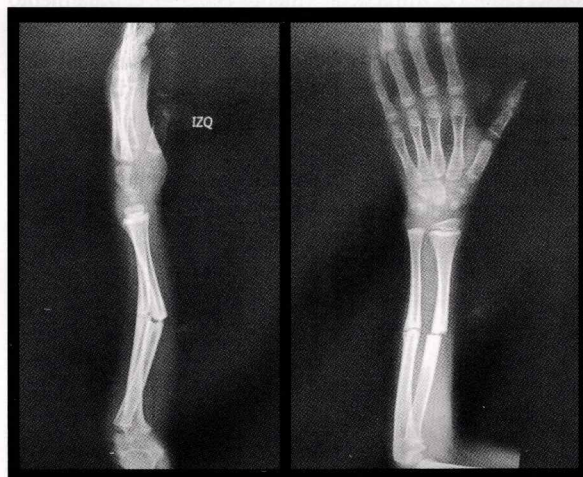

Figura 1: Radiografía preoperatoria observándose persistencia de brecha fracturaria con bordes escleróticos (Seudoartrosis)

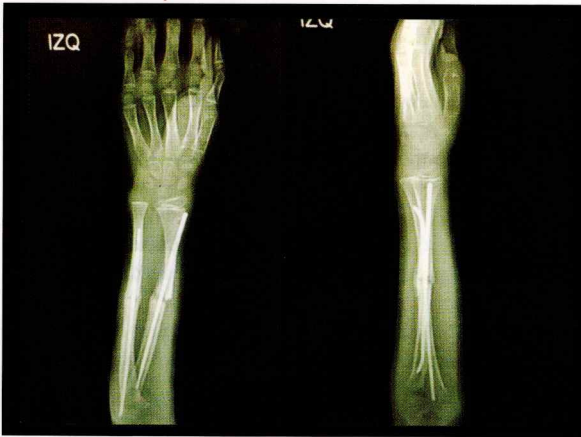

Figura 2: radiografía a las 6 semanas donde se observa callo óseo en formación y cómo este comienza a cubrir la pseudoartrosis. Fuente: archivo radiológico Hospital IESS Ceibos

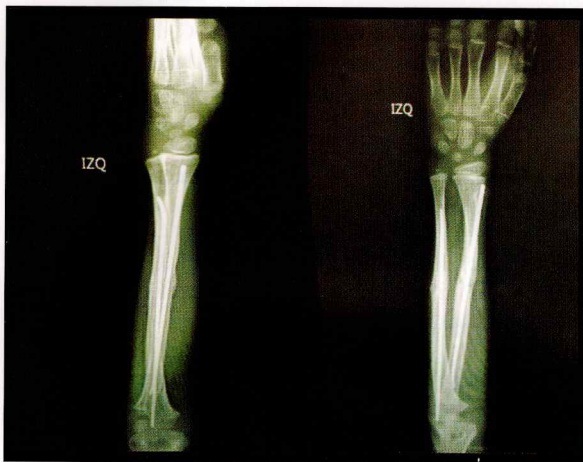

Figura 3: radiografía a las 14 semanas donde se observa suficiente callo como para determinar que la consolidación es evidente y que la pseudoartrosis está en franco proceso de resolución. Fuente: archivo radiológico Hospital IESS Ceibos.

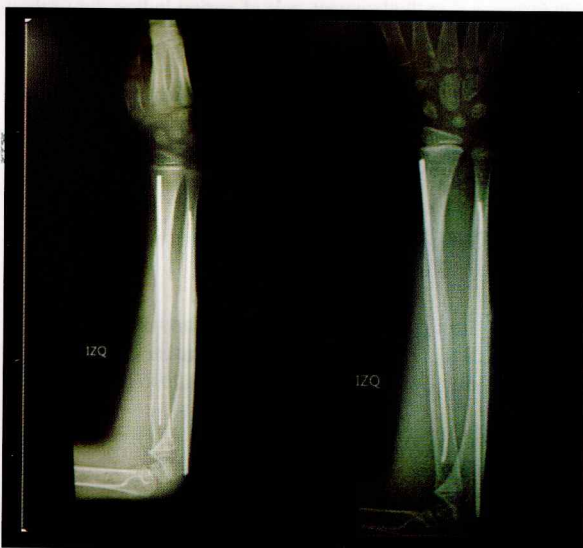

Figura 4: radiografía a las 24 semanas, se aprecia fractura totalmente consolidada, sin signos de pseudoartrosis. Fuente: archivo radiológico Hospital IESS Ceibos

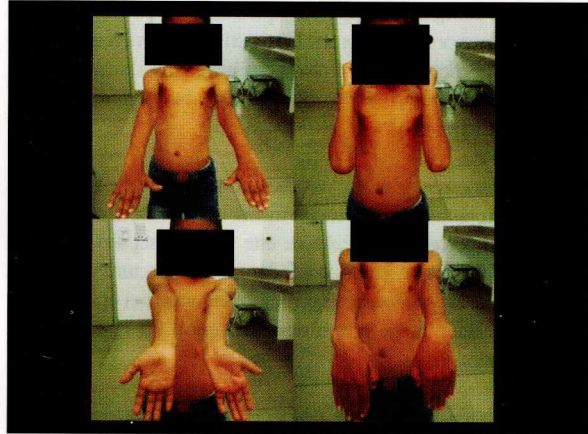


Figura 5: a las 28 semanas paciente presenta rangos funcionales (flexo-extensión, pronosupinación) completa sin limitación ni dolor. Fuente: archivo fotográfico autor.

DISCUSIÓN

En este caso el paciente sufrió fractura de cúbito y radio, el compromiso de ambos huesos de antebrazo aumenta la posibilidad de pseudoartrosis o retardo de consolidación entre 3,2% a 4,4% como lo reportó Marsh D. en 1998 (Clin Orthop). (26).

La incidencia de esta patología en fracturas de cúbito y radio tratadas conservadoramente, como el paciente motivo de esta publicación, es solo alrededor del 0,5% coincidiendo con los datos de Lamberg TS. (J Bone Joint Surg Am) 2009 (11, 15, 22).

Dentro de la poca literatura que habla sobre la edad de presentación de esta condición es más frecuente en niños de 8 años y niñas a los 6 años como lo demuestran Amerstorfer (Injury) en el 2009 y Adamczyk MJ. (J Pediatr Orthop) en 2005, (1, 2) nuestro paciente presentó la pseudoartrosis a la edad de 8 años, esto lo tomamos solo como un dato numérico, sin causalidad estadística, pues no existe literatura consistente que asocie el rango de edad con la aparición de pseudoartrosis (17, 22, 23).

El sitio anatómico donde la pseudoartrosis de cúbito y radio se presenta con mayor frecuencia es en la región proximal de la diáfisis, como lo indicó Marsh D. et al en 1998 (ClinOrthop) (16) en su trabajo donde destaca los factores que favorecen la aparición de esta patología, aunque en nuestro caso no corresponde con este dato pues el paciente la presentó en diáfisis media; al momento del tratamiento quirúrgico la zona de la diáfisis donde se ubica la pseudoartrosis no cambia el enfoque terapéutico, tal como lo describió Perry A en 2007 (J Pediatr Orthop). (20)

En este trabajo se optó como tratamiento la fijación con clavo intramedular flexible, pues es un sistema que proporciona estabilidad suficiente para favorecer la consolidación de fractura, (5) curación de la pseudoartrosis, recuperación de los rangos funcionales de movimiento al tiempo que preserva la integridad del hueso (en lo que a su longitud y cartilago de crecimiento respecta). (4, 6) La decisión terapéutica tomada en este caso es consistente con los amplios reportes internacionales que existen respecto a esta patología, como lo han publicado Eberhardt O en 2009 (Pediatr Orthop) (7) y Egenolf en 2005 (Injury). (9)

CONCLUSIÓN:

Se considera que el manejo de la pseudoartrosis de cúbito y radio en paciente pediátrico plantea un desafío para el traumatólogo desde el punto de vista del diagnóstico y su tratamiento pues se debe conocer la problemática respecto al implante que asegure la consolidación de la fractura y por ende la curación de la pseudoartrosis, sin alterar la integridad del hueso respetando el crecimiento longitudinal del mismo.

La placa de compresión dinámica representa un sistema de fijación estable con mayor tasa de consolidación en comparación a los clavos intramedulares flexibles, pero implica una mayor invasión a los tejidos blandos y al hueso; y si no son retiradas a tiempo podría retardar el crecimiento del mismo.

Se concluye que a pesar de que los clavos intramedulares flexibles tienen una tasa de consolidación levemente menor que la placa de compresión dinámica, el porcentaje de éxito de este sistema está acorde con lo esperado con el fin de lograr consolidación de la fractura y por ende la curación de la pseudoartrosis con rangos funcionales óptimos y no representa ningún riesgo para el desarrollo normal del hueso y de la placa de crecimiento.

Esta publicación no pretende establecer parámetros rígidos para el tratamiento de esta patología, pues las diferentes aristas alrededor de esta no lo permiten, pero sí podemos enfatizar que es fundamental conocer el proceso fisiopatológico de la pseudoartrosis para plantear un tratamiento que permita la consolidación ósea con el menor daño posible.

BIBLIOGRAFÍA:

- 1.- Adamczyk MJ, Riley PM. Delayed union and nonunion following closed treatment of diaphyseal pediatric forearm fractures. *J Pediatr Orthop*. 2005; 25: 51-5.
- 2.- Amerstorfer F, Fischerauer EE. Pediatric diaphyseal Forearm refracture after greenstick fractures: Operative Management with ESIN. *Injury*. 2009; 40: 414-17
- 3.- Bajaj Sk, Houshian S. Forearm fractures in children. Single bone fixation with elastic stable intramedullary nailing in 20 cases. *In Orthop*. 2010; 34: 407-12
- 4.- Ballal MS, Malek IA, Webster RA, Bruce CE. Use of elastic stable intramedullary nailing for treating unstable forearm fractures in children. *J Trauma*. 2008; 65:109-15.
- 5.- Castellani C, Amerstorfer F. Elastic stable intramedullary nailing of forearm fracture. *OperOrthopTraumatol*. 2008; 20:285-96
- 6.- De Graaf JS, Leemans R. The use of elastic intramedullary nailing in the stabilisation of paediatric fractures. *Injury*. 2005; 36:121720.
- 7.- Eberhardt O, Langendorfer M, Wirth T. Nonunion of forearm shaft fractures in children after intramedullary nailing. *J PediatrOrthop B*. 2009; 18:289-95.
- 8.- Edwards SE, Taylor GR, Clarke NM, Uglow MG. Flexible intramedullary nailing of displaced diaphyseal forearm fractures in children. *Injury*. 2005; 36:1221-5.
- 9.- Egenolf M, Carsten C. Unstable diaphyseal fractures of both bones of the forearm in children: plate fixation versus intramedullary nailing. *Injury*. 2005; 36: 1210-6.
- 10.- Fitze G, Gödeke J, Kraus R, Schneidmüller D. Delayed healing of forearm shaft fractures in children after intramedullary nailing. *J Pediatr Orthop*. 2008; 28: 303-6.
- 11.- Garg NK, Bruce CE, Bass A. Nonunion of the ulna after elastic stable intramedullary nailing for unstable forearm fractures: a case series. *J Pediatr Orthop B*. 2009; 18 (5): 261-4
- 12.- Glowczewskie F. Vascular anatomy of the ulna. *J Hand Surg Am*. 1998; 23: 800-4.
- 13.- Guyatt GH, Swionkowski ME, Tornetta P 3rd, Sprague S, Schemitsch EH. A lack of consensus in the assessment of fracture healing among orthopaedic surgeons. *J Orthop Trauma*. 2002; 16: 562-6.
- 14.- Haumont T, Journeau P. Use and abuse of flexible intramedullary nailing in children and adolescents. *J Pediatr Orthop*. 2006; 26: 827-34.
- 15.- Lamberg TS, Kääriäinen S, Impinen A, Pakarinen MP. Operative treatment of fractures in children is increasing. A populationbased study from Finland. *J Bone Joint Surg Am*. 2009; 91:2612-6.
- 16.- Marsh D. Concepts of fracture union, delayed union, and nonunion. *Clin Orthop*. 1998; 355 Suppl: S22-30.
- 17.- Mfula N, Jones JW. Paediatric forearm fractures: the increasing use of elastic stable intra-medullary nails. *Int Orthop*. 2008; 32:421-3.
- 18.- Osterman PA, Ekkernkamp A, Muhr G, Hahn MP. Elastic Intramedullary nailing: a minimally invasive concept in the treatment of unstable forearm fractures in children. *J Pediatr Orthop*. 1998; 18: 457-61.
- 19.- Ostermann PA, Richter D. Pseudoarthroses in childhood. *Orthopade*. 1996; 25: 470-7.
- 20.- Perry A, Lalonde FD, Bastrom TP, Pawelek J, Newton PO. The healing forearm fracture: a matched comparison of forearm refractures. *J Pediatr Orthop*. 2007; 27: 743-7.
- 21.- Raghupathy A, Courtman NH. Factors affecting remanipulation in paediatric forearm fractures. *J Pediatr Orthop B*. 2010; 19: 1817.
- 22.- Riley PM. Delayed union and nonunion following closed treatment of diaphyseal pediatric forearm fractures. *J Pediatr Orthop*. 2005; 25: 51-5
- 23.- Rodríguez Martín J. Paediatric forearm and distal radius fractures: risk factors and re-displacement--role of casting indices. *Int Orthop*. 2010; 34: 407-12.
- 24.- Slongo TF, Agel J et al. Fracture and dislocation classification compendium - 2007: Orthopaedic Trauma Association classification, database and outcomes committee. *J Orthop Trauma*. 2007; 21 (Suppl): S1-133.
- 25.- Tuson KW, Browne PS. Fractures of the radius and ulna in children. *Injury*. 1975; 7: 120-4.
- 26.- Wall EJ. Injuries to the shafts of the radius and ulna. In: Beaty JH, Kasser JR, editors. *Rockwood and Wilkings' fractures in children*. 6th ed. Philadelphia: Lippincott, Williams& Wilkins; 2006. pp. 399-441.

Correspondencia:

Dr. Patricio Echanique
Email: drpatricioechanique@gmail.com