

# LESIÓN DEL NERVIIO SAFENO INTERNO COMO COMPLICACIÓN EN PLASTIA PRIMARIA DE LIGAMENTO CRUZADO ANTERIOR AUTOINJERTO (HAMSTRING) COMPARACIÓN ENTRE INCISIÓN VERTICAL Y OBLICUA

Dr. Daniel Sarango Rivas <sup>1</sup>, Md. Ralph Naranjo Romero <sup>2</sup>, Md. Edwin Huilcapi Chillogalli <sup>3</sup>, Md. Óscar Castillo Cueva <sup>4</sup>

Traumatólogo - Ortopedista Hospital IESS Machala 1  
Residente Cirugía Hospital IESS Machala 2  
Residente Cirugía Hospital IESS Machala 3  
Residente Cirugía Hospital IESS Machala 4

## RESUMEN

**INTRODUCCIÓN:** El nervio safeno interno es una rama sensitiva del nervio crural, que a nivel de la rodilla da un aramo infrapatelar (RIP) que inerva su cara anterior y una rama terminal (RTS) que da inervación sensitiva al sector antero y Posteromedial de la pierna. En cirugía artroscópica, ya sea por los portales utilizados o por las incisiones cutáneas para la toma de autoinjertos, ambas ramas pueden ser lesionadas y generar trastornos en la sensibilidad de diversa intensidad.

**OBJETIVO:** Evaluar la incidencia de la lesión del nervio safeno interno, su impacto durante el postquirúrgico, poniendo Especial énfasis con técnicas reconstructivas que utilizan autoinjertos isquiotibiales.

**MATERIALES Y MÉTODO:** Entre enero 2018 y febrero 2019, se realizaron 15 plastias de ligamento cruzado anterior con autoinjerto Hanstring con incisión vertical se comparó con 15 pacientes en que se realizó plastias de ligamento cruzado anterior con autoinjerto Hanstring con incisión oblicua el grupo etario comprendió pacientes entre 20 y 50 Años. Se les realizó las escalas funcionales de Lysholm. Se midió el rango de movilidad y dolor al 1, 3, 6 y 12 meses.

**RESULTADOS:** El seguimiento promedio fue de 1 año (3 - 11 meses) para el grupo plastias de ligamento cruzado anterior con autoinjerto Hanstring con incisión oblicua y 1 año (4 - 11 meses) para el grupo plastia de ligamento cruzado anterior autoinjerto Hanstring con incisión vertical. No existieron diferencias significativas en cuanto a las escalas funcionales a mediano plazo.

**CONCLUSIÓN:** Según nuestros hallazgos, se sugiere la incisión oblicua en lugar de la incisión vertical tradicional cuando los tendones de los isquiotibiales se extraen en la reconstrucción artroscópica del LCA con autoinjerto de isquiotibiales.

**PALABRAS CLAVES:** ligamento, Hamstring, artroscopia

## ABSTRACT

**INTRODUCTION:** The internal saphenous nerve is a sensitive branch of the crural nerve, which at the level of the knee gives an infrapatellar branch (RIP) that innervates its anterior aspect and a terminal branch (RTS) that supplies sensory innervation to the anterior and posteromedial sectors of the leg. In arthroscopic surgery, either through the portals used or through the skin incisions for taking autografts, both branches can be injured and generate sensitivity disorders of varying intensity.

**OBJECTIVE:** To evaluate the incidence of internal saphenous nerve injury, its impact during the postoperative period, placing special emphasis on reconstructive techniques that use hamstring autografts.

**MATERIALS AND METHOD:** Between January 2018 and February 2019, 15 anterior cruciate ligament plasties with Hanstring autograft with vertical incision were compared with 15 patients who underwent anterior cruciate ligament plasties with Hanstring autograft with oblique incision. The Age group comprised patients between 20 - 50 years. Lysholm functional scales were performed. Range of motion and pain were measured at 1, 3 - 6 - 12 months.

**RESULTS:** The average follow-up was 1 year (3 - 11 months) for Plasties of Anterior Cruciate Ligament with Hanstring autograft with Oblique incision group and 1 year (4 - 11 months) for Plasty of Anterior Cruciate Ligament Autograft Hanstring with Incision Vertical group. There were no significant differences in terms of functional scales in the medium term.

**CONCLUSIONS:** Based on our findings, the oblique incision is suggested instead of the traditional vertical incision when Hamstring tendons are removed in arthroscopic ACL reconstruction with hamstring autograft.

**KEYWORDS:** ligament, Hamstring, arthroscopy

## INTRODUCCIÓN

La rotura del ligamento cruzado anterior (LCA) es una de las lesiones ligamentosas más frecuentes en deportistas jóvenes. Al presentarse este tipo de lesión, no importando el grado de esta, existe una inestabilidad en la articulación y su tratamiento electivo es fundamentalmente quirúrgico.

En Estados Unidos se ha reportado un aumento de hasta 400% en casos de rotura LCA y un gran segmento de esta población son mujeres, de 2 a 8 veces más propensas que un hombre. (1)

Si bien están descritas diferentes variantes anatómicas relacionadas con el recorrido del nervio safeno interno, su relación con los portales artroscópicos y con las incisiones clásicas para la toma de injertos tanto rotuliano como isquiotibiales, está probada y debidamente estudiada. Sin embargo, la mayoría de los estudios y trabajos, la denominación de “zonas seguras” para la realización de portales artroscópicos y las diferentes modificaciones de incisiones para evitar el daño de este nervio y los trastornos de la sensibilidad que normalmente pueden llegar a ocurrir, se focalizan en la rama infrapatelar del nervio safeno interno que afecta la sensibilidad de la cara anterior de la rodilla, y poco se habla de la rama terminal de este nervio y su relación con la reconstrucción del ligamento cruzado anterior (LCA), en especial en técnicas que utilizan los injertos autólogos isquiotibiales.

Por su localización anatómica, tanto en menisectomías artroscópicas, suturas meniscales como en reconstrucciones ligamentarias asistidas por artroscopia, la RIP del safeno interno, se encuentra en una situación de mucha más vulnerabilidad que la RTS. Según diferentes reportes, la incidencia de lesión de la RIP se encuentra entre el 20 al 80%, mientras que la generación de anestesia o hipostesias relacionadas con la injuria de esta rama varía entre el 35 al 85%.<sup>4,5</sup> Por tal motivo, se desarrollaron trabajos a fin de disminuir el posible daño a la RIP mediante el estudio de “zonas de seguridad” y la modificación de las incisiones clásicas verticales.<sup>6</sup> Sin embargo, no hay evidencias concretas que en las reconstrucciones ligamentarias con autoinjertos isquiotibiales, estas variantes modifiquen o disminuyan sustancialmente el daño que pudiera infringirse al nervio safeno interno

Sabemos además que la alteración en la sensibilidad cutánea generada por la injuria del nervio safeno interno en cualquiera de sus ramas, es minimizada por los cirujanos en general y pocas veces se le informa a los pacientes la posibilidad de que esto ocurra

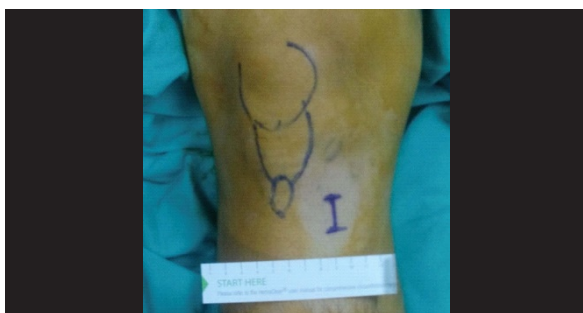


Fig 1 Incisión vertical  
Fuente: journals.sagepub.com/home/osj

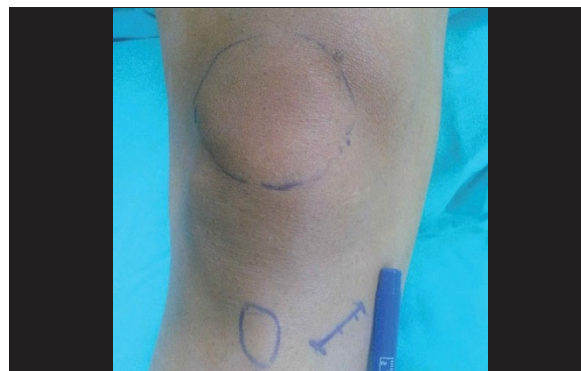

Fig 2 Incisión Oblicua  
Fuente: journals.sagepub.com/home/osj

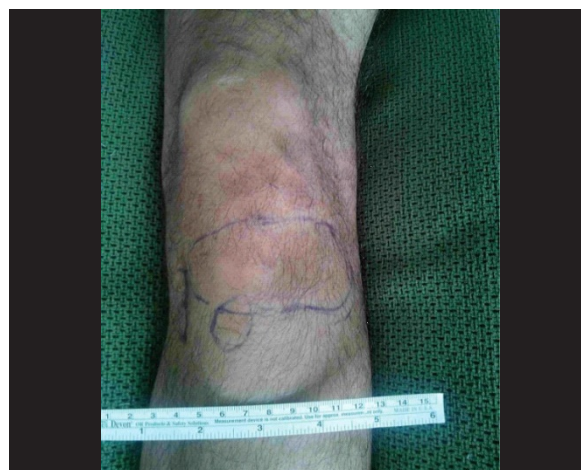

Fig 4 Area parestesia  
Fuente: journals.sagepub.com/home/osj

## MATERIAL Y METODO

### DISEÑO:

La metodología de este estudio Prospectivo fue aprobada por el comité ético de docencia e investigación del Hospital General IESS Machala, y todos los pacientes proporcionaron un consentimiento informado por escrito antes de la participación. Este estudio incluyó Treinta pacientes, clínicamente diagnosticados con rotura de Ligamento Cruzado Anterior que fue documentado por resonancia magnética (MRI), trabajando en conjunto con el Departamento de Medicina Física y Rehabilitación.

El análisis estadístico se realizó mediante la prueba de Chi cuadrado y la «t» de Student para las muestras. Se consideró un resultado estadísticamente significativo cuando el valor de  $p < 0,05$ .

### Criterios de inclusión:

- Edad comprendida entre 20 y 50 años.
- Inestabilidad de rodilla provocado por Maniobra de Lachman y Cajón Anterior (+)
- RM mostrando señales características de Rotura Completa de Ligamento Cruzado Anterior

### Criterios de

- Exclusión:** Cirugía de rodilla Previa Artritis sistémica.
- Osteonecrosis.
- Infección Activa articular

**Objetivo General:**

1: Evaluar la incidencia del compromiso del nervio safeno interno relacionada con la reconstrucción artroscópica del ligamento cruzado anterior, poniendo especial énfasis en la rama terminal del mismo (RTS) con técnicas que utilizan autoinjertos isquiotibiales e incisiones verticales y oblicuas.

**RESULTADOS:**

30 pacientes (reconstrucción L.C.A técnica anatómica abordaje oblicuo vs abordaje vertical) conformaron la serie. el seguimiento fue de 1 año (12 meses) para ambos grupos, las características epidemiológicas se detallan a continuación en la Tabla 1:

Los datos obtenidos en la tabla 2 nos muestran que el mayor número de alteración en el ramo safeno se produjo con la incisión vertical; así mismo en este grupo hubo el mayor número de reclamos por este hecho los mismos que necesitaron medicación y se resolvieron al cabo de 6 a 10 meses

Con respecto a los resultados de la Tabla 3, que es comparativa, confirma que la mayor alteración sensorial del safeno se produce con la incisión vertical con una razón de P: 0.001.

Muestra de estudio	Incisión Vertical (15)	Incisión Oblicua (15)
Promedio de Edad	32,5 (19-45)	34,5 (23-46)
Genero	M: 12 F: 3	M: 11 F: 4
Seguimiento en Meses	12 MESES	12 MESES

**1: Características**

Epidemiológicas Fuente: los autores

Características	Incisión Vertical (15)	Incisión Oblicua (15)
Alteración Sensorial safeno	9	4
Sintomatología alta	7	2
Queja de pacientes	7	3

**2: Alteración sensorial por**

Grupos Fuente: los autores

Grupos	Numero	Edad promedio	Alteración sensorial	Quejas pacientes
Vertical	15	32,5	95,8	33,3
Oblicuo	15	34,5	61,3	12,9
Análisis Estadístico		Test	Chi Square	Chi Square
Análisis Resultado		t:0,97	t:15,68	t:4,86
Valor de P		0,080	-0,0015	-0,0019

**3: Comparación entre incisión vertical y oblicua**

Fuente: los autores

**DISCUSIÓN:**

Las nuevas tendencias de reconstrucción artroscópica del LCA han puesto su foco en técnicas que intentan reproducir la anatomía de este ligamento, lo más parecido

al LCA nativo, respetando y mejorando su biomecánica, sus sitios de inserción y la orientación de las fibras de colágeno del mismo, cumpliendo con el "concepto de reconstrucción anatómica". Estas técnicas llamadas anatómicas, ya sea de doble banda o simple banda, y la utilización de portales accesorios antero-mediales, han modificado las preferencias en el momento de la elección de injertos. Si en la década pasada el "Gold estándar" era el tercio medio de tendón rotuliano autólogo y fijación con tornillos interferenciales, hoy, casi el 70 % de las reconstrucciones ligamentarias del LCA se realizan utilizando los tendones isquiotibiales autólogos, (8, 9) lo cual está relacionado con la mayor versatilidad de este tipo de injertos y mayor variedad de métodos de fijación a la hora de realizar técnicas reconstructivas anatómicas

El nervio safeno interno tiene una anatomía particular y variable en cuanto a su distribución y esto hace que los informes sobre su compromiso sean tan disímiles en algunos trabajos, (14, 15) Sanders y Kartus coinciden en que en el 98,5 % de los casos, la RIP se encuentra entre el polo distal de la rótula y la tuberosidad anterior de la tibia. En la mayoría de los casos, esta rama infrapatelar del safeno interno a su vez presenta dos ramas terminales, una superior y otra inferior Sabat y col., no encuentra evidencias concretas de que diferentes tipos de incisiones para la toma de isquiotibiales, modifiquen el compromiso sobre la RIP. (17).

En las técnicas de reconstrucción de LCA con isquiotibiales autólogos, la acción de la toma y obtención de los mismos mediante el tenotomo (stripper) es un paso que se realiza prácticamente a ciegas. Teniendo en cuenta que la RTS del safeno interno acompaña casi 5 cm al recto interno antes de dejar la fascia del sartorio, esta se transforma en un área de considerable potencial riesgo para lesionar la RTS durante la maniobra de la toma del recto interno con el tenotomo. Menos probable sería la lesión del tronco principal del safeno interno en este tipo de acción, ya que el mismo se divide por encima de la interlínea articular, aunque debido a la variación anatómica del nervio y a la acción del tenotomo, esta eventualidad también debería tenerse en cuenta en el momento de realizar esta maniobra.

Si bien las consecuencias y síntomas producidos por la lesión de alguna de las ramas del safeno interno no son graves y en general hemos observado que pasado el año (en algunos casos hasta dos años) las mismas desaparecen se atenúan, la minimización de la sintomatología y el disconfort que el paciente puede sentir luego de su cirugía, podría alterar la relación médico-paciente.

Respecto a nuestros resultados en los que obtuvimos una asociación estadísticamente significativa (-0.001) en la disminución de la alteración sensorial por la cara anterior de la rodilla utilizando la incisión oblicua con respecto a la vertical en los 30 pacientes de la muestra de Estudio.

Tavakoli, et al. estudiaron a 60 pacientes y encontraron que incisión oblicua se asoció con disminución incidencia de la lesión del safeno interno, sin embargo no encontraron que fue estadísticamente significativa.

Hamid Mousavi, et al. Realizó un estudio que incluyó un total de 79 pacientes y comparó la incisión oblicua y

vertical, asociando la incisión oblicua con disminución de la incidencia de lesión del safeno y fue estadísticamente significativa, similar a los resultados obtenidos en nuestro estudio.

Portland, et al. realizaron un estudio comparando ambas incisiones con un total de 76 pacientes, encontrando diferencias estadísticamente significativas en disminución de la lesión del safeno con la incisión oblicua, aunque refieren que independientemente de la incisión utilizada, la lesión del safeno es una complicación potencial.

Serkan Sipahioglu, et al. presenta un estudio que incluye 78 pacientes, concluyendo que la incisión oblicua presenta menor riesgo de daño nervioso y es mejor para la extracción del injerto; hipoestesia se reduce gradualmente con el tiempo e incluso se recupera totalmente.

### CONCLUSIÓN:

1: Basado en este estudio y sus resultados, consideramos que se debe realizar incisión oblicua para la toma de injertos (HAMSTRING) ya que se asociaron a menor incidencia de lesión del safeno.

2: Se debe explicar al paciente de esta potencial complicación, así también como de su curso benigno y evolución satisfactoria

### BIBLIOGRAFÍA

- Sanders Bret, Rolf Robert, McClelland Walter, Xergeanes John. Prevalence of saphenous nerve injury after autogenous hamstring harvest: An anatomic and clinical study of sartorial branch injury. *Arthroscopy* 2007; 23 (9): 956.
- Kartus Juri, Movin Tomas, Karlsson Jon. Donor site morbidity and anterior knee problems after anterior cruciate ligament reconstruction using autografts. *Arthroscopy* 2001; 17: 971.
- Tifford Craig, Spero Lane, Luke Timothy, Plancher Kevin. The relationship of the infrapatellar branches of the saphenous nerve to arthroscopy portals and incisions for anterior cruciate ligament surgery. An anatomic study. *AJSM* 2000; 28: 562.
- Abram Leon, Froimsom Avrum. Saphenous nerve injury: An unusual arthroscopy complication. *AJSM* 1991; 19: 668.
- Heikkila J. Saphenous nerve injuries during hamstrings ACL reconstructions. *Suomen Ortopedia ja Traumatologia* 2011; 34: 70.
- Boon J., Van Wyk M., Jordaan D. A safe area and angle for harvesting autogenous tendons for anterior cruciate ligament reconstruction. *Surg Radiol Anat* 2004; 12: 167.
- Poehling Gary, Pollock Edward, Koman Andrew. Reflex sympathetic dystrophy of the knee after sensory nerve injury. *Arthroscopy* 1998; 4: 31.
- Chechik Ofir, Amar Eyal, Khashan Morsi, Lador Ran, Eyal Gil, Gold Aviram. An international survey on anterior cruciate ligament reconstruction. *Int Orthop* 2013; 37(2):201.

9. Chambers GH. The prepatellar nerve. A cause of suboptimal results in knee arthroscopy. *Clin Orthop Relat Res.* 1972; 82: 157–9.

10. Canale ST, Beaty JH. *Campbell's operative orthopedics.* 12th ed. Philadelphia: Elsevier Health Sciences; 2013.

11. Kartus J, Movin T, Karlsson J. Donor-site morbidity and anterior knee problems after anterior cruciate ligament reconstruction using autografts. *Arthroscopy.* 2001; 17 (9): 971-80.

12. Laxdal G, Kartus J, Hansson L, Heidvall M, Ejerhed L, Karlsson J. A prospective randomized comparison of bone-patellar tendon-bone and hamstrings grafts for anterior cruciate ligament reconstruction. *Arthroscopy.* 2005; 21 (1): 34–42.

13. Luo H, Yu JK, Ao YF, Yu CL, Peng LB, Lin CY, et al. Relationship between different skin incisions and the injury of the infrapatellar branch of the saphenous nerve during anterior cruciate ligament reconstruction. *Chin Med J (Engl).* 2007; 120 (13): 1127-30.

14. Mistry D, O'Meehan C. Fate of the infrapatellar branch of the saphenous nerve post total knee arthroplasty. *ANZ J Surg.* 2005; 75 (9): 822–4.

15. Pagnani MJ, Warner JJ, O'Brien SJ, Warren RF. Anatomic considerations in harvesting the semitendinosus and gracilis tendons and a technique of harvest. *Am J Sports Med.* 1993; 21 (4): 565–71.

16. Poehling GG, Pollock Jr FE, Koman LA. Reflex sympathetic dystrophy of the knee after sensory nerve injury. *Arthroscopy.* 1988; 4 (1): 31–5.

17. Ganzoni N, Wieland K. The ramus infrapatellaris of the saphenous nerve and its importance for medial parapatellar arthroscopies of the knee. *Reconstr Surg Traumatol.* 1978; 16: 95–100.

18. Spicer DD, Blagg SE, Unwin AJ, Allum RL. Anterior knee symptoms after four-strand hamstring tendon anterior cruciate ligament reconstruction. *Knee Surg Sports Traumatol Arthrosc.* 2000; 8 (5): 286–9

19. Tavakoli Darestani R, Bagherian Lemraski MM, Hosseinpour M, Kamrani-Rad A. Electrophysiological assessment of injury to the infra-patellar branch(es) of the saphenous nerve during anterior cruciate ligament reconstruction using medial hamstring auto-grafts: vertical versus oblique harvest site incisions. *Arch Trauma Res.* 2013; 2 (3): 118–23.

20. Bertham C, Porsch M, Hackenbroch MH, Terhaag D. Saphenous neuralgia after arthroscopically assisted anterior cruciate ligament reconstruction with a semitendinosus and gracilis tendon graft. *Arthroscopy.* 2000; 16 (7): 763-6.


### Correspondencia:

Dr. Daniel Sarango Rivas. Correo: drdanielsriver@gmail.com. ORCID:0000-0003-2882-7993

### Fechas editoriales:

Recibido: Agosto 20, 2022  
 Aceptado: Noviembre 14, 2022  
 Publicado: Diciembre 1, 2022  
 Editor: Dra. Mayra Ordóñez Martínez.

## Derechos de edición:

 Copyright Daniel Sarango Rivas, Ralph Naranjo Romero, Edwin Huilcapi Chillo gall, Óscar Castillo Cueva. This article is distributed under the [Creative Commons CC BY-NC-SA 4.0 Attribution License](https://creativecommons.org/licenses/by-nc-sa/4.0/), which allows the use and redistribution citing the source and the original author for non-commercial purposes.

## Abreviaturas

No declaradas.

## Información suplementaria

Materiales suplementarios no han sido declarados.

## Agradecimientos

No aplica.

## Contribuciones de los autores

Daniel Sarango Rivas: Curación de datos, Análisis formal, Adquisición de fondos, Investigación.

Ralph Naranjo Romero: Metodología, Administración de proyecto, Recursos, Software, Escritura – borrador original.

Edwin Huilcapi Chillo gall: Conceptualización, Supervisión, Validación, Visualización, Redacción: revisión y edición.

Óscar Castillo Cueva: conceptualización, Supervisión, Validación, Visualización, Redacción: revisión y edición.

Todos los autores leyeron y aprobaron la versión final del manuscrito.

## Financiamiento

Los autores subvencionaron los gastos de la presente investigación.

## Disponibilidad de datos o materiales

Los conjuntos de datos generados y analizados durante el estudio actual no están disponibles públicamente debido a la confidencialidad de los participantes.

## Declaraciones

## Aprobación del comité de ética y consentimiento para participar

No aplica para casos.

## Consentimiento para publicación

Los autores tienen el consentimiento informado para publicación del caso por parte de los tutores del paciente.

## Conflictos de interés

Los autores declaran no tener conflictos de interés.

## Información de los autores

No declarada.