

Manejo ventilatorio del recién nacido sometido a hernioplastia diafragmática

Dr. Carlos L. García ¹, Dr. Carlos A. Salazar Valarezo ²

Médico Posgradista de Anestesiología del Hospital Alcívar de Guayaquil 1
Médico Anestesiólogo del Hospital Alcívar de Guayaquil 2

RESUMEN

INTRODUCCIÓN: Las dificultades y diferencias del recién nacido son mayores en la cirugía torácica, sobre todo en el manejo ventilatorio: instrumentos y técnicas físicamente imposibles de usar en neonatos, monitorización difícil sobre todo fracción espiratoria de Dióxido de Carbono (EtCO₂), uso de asistencia extracorpórea; es por eso vital realizar un repaso de manejo perioperatorio.

OBJETIVOS: Demostrar la importancia del checklist en el neonato sometido a cirugía torácica, resaltar la importancia de un monitoreo completo y el manejo ventilatorio de este tipo de pacientes.

CASO CLÍNICO: Neonato de 38 semanas de gestación (SG), nacido por cesárea con distrés respiratorio, tiraje intercostal y subcostal, crítico, saturación de oxígeno 70 %, acrocianosis con neumotórax izquierdo que se resuelve con colocación de tubo torácico y posteriormente con tomografía se evidencia eventración diafragmática derecha más herniación del parénquima hepático del lóbulo izquierdo y proyección hacia la base pulmonar derecha.

PALABRAS CLAVE: Neonato, Ventilación, Hernia diafragmática.

ABSTRACT

INTRODUCTION: The difficulties and differences of the newborn are greater in thoracic surgery, especially in ventilatory management: instruments and techniques are physically impossible to use in neonates, monitoring is difficult, especially E expiratory fraction of Carbon Dioxide (EtCO₂), and extracorporeal assistance is used. Therefore, it is vital to review perioperativemanagement.

OBJECTIVES: To demonstrate the importance of the checklist in neonates undergoing thoracic surgery and highlight the importance of complete monitoring and ventilatory management of this type of patient.

CLINICAL CASE: Neonate 38 weeks gestation (SG), born by cesarean section with respiratory distress, intercostal and subcostal indrawing, critical, oxygen saturation 70%, acrocyanosis with left pneumothorax that resolves with chest tube placement and later with tomography right diaphragmatic hernia is evident plus herniation of the hepatic parenchyma of the left lobe and projection towards the right lung base.

KEYWORDS: Neonate, Ventilation, Diaphragmatic hernia.

INTRODUCCIÓN

La hernia diafragmática es el desplazamiento del contenido abdominal hacia el tórax a través de un defecto del diafragma. La compresión pulmonar puede causar hipertensión pulmonar persistente. El diagnóstico se realiza por radiografía de tórax. El tratamiento consiste en reparación quirúrgica (2).

Por lo general, la hernia diafragmática se localiza en la porción posterolateral del diafragma (hernia de Bochdalek) en el 95% de los casos, del cual en su mayor porcentaje es orientada hacia el lado izquierdo y en el 2% de los casos es bilateral. La incidencia estimada es de 1 a 4 cada 10.000 nacidos vivos; las hernias de localización anterior (hernias de Morgagni) son bastante menos frecuentes (3% de los casos). Se observan otras anomalías congénitas aproximadamente en la mitad de los casos, y la insuficiencia suprarenal es relativamente frecuente (3).

Antes de la cirugía, debe estabilizarse la hipertensión pulmonar grave persistente con óxido nítrico inhalatorio, que pueden ayudar a dilatar las arterias pulmonares y mejorar la oxigenación sistémica. Estudios muestran mejor evolución con el uso de oxigenación por membrana extracorpórea (ECMO); sin embargo, los recién nacidos con hipoplasia pulmonar extrema no sobrevivirán ni siquiera así. El traslado exitoso de un paciente en estado crítico con hernia diafragmática congénita e hipertensión pulmonar persistente es muy difícil. Por lo tanto, si se diagnostica hernia diafragmática por ecografía prenatal, es prudente que el parto se realice en un centro pediátrico que disponga de ECMO (7)(8).

Las dificultades y diferencias del recién nacido son mayores en la cirugía torácica, sobre todo en el manejo ventilatorio (1):

La mayoría de los instrumentos y técnicas son físicamente imposibles de usar en un neonato con un tubo endotraqueal de 3 o 3,5 mm (4).

Evitar la ventilación con bolsa y máscara en neonatos con dificultad respiratoria debido a la hernia diafragmática, ya que puede inflar aún más las vísceras intratorácicas desplazadas (6).

Dificultad de monitorización sobre todo EtCO₂ (si se usa sistema side-stream o mainstream) (5).

Uso de asistencia extracorpórea: circulación extracorpórea (CEC) o membrana de oxigenación extracorpórea (ECMO), para poder oxigenar y ventilar al paciente mientras se realiza la corrección quirúrgica (9).

Es por eso vital realizar un repaso del manejo perioperatorio del paciente neonatal en cirugía torácica y sobre todo en lo que corresponde ventilación adecuada (6).

OBJETIVOS

1. Demostrar la importancia del checklist para el paciente neonatal sometido a cirugía torácica.
3. Resaltar la importancia de un monitoreo completo y el manejo ventilatorio de este tipo de pacientes.

MATERIALES Y MÉTODOS

Se realizó estudio unicéntrico analítico observacional retrospectivo mediante la historia clínica electrónica del sistema del Hospital Alcívar durante el año 2020, analizando el caso clínico.

CASO CLÍNICO

Recién nacido a término, 38 semanas de gestación, por escala de Capurro, hijo de madre de 32 años de edad, 3 cesáreas anteriores y 1 aborto; quien realizó 6 controles prenatales, 5 ecografías reportando en la última polihidramnios; refiere además infecciones de vías urinarias (IVU) y leucorreas tratadas en la semana 34 de gestación al igual que cuadro de hipertensión gestacional manejada con nifedipino y maduración pulmonar, con exámenes complementarios y cribados del protocolo materno sin mayor novedad.

Nacido por cesárea, producto único vivo, sexo femenino, APGAR 8-10, líquido amniótico claro, peso 3.600 g, talla 51 cm, con distrés respiratorio (Silverman 3/10) con tiraje intercostal y subcostal, taquipnea inicialmente manejado con oxihood sin mejoría y que posteriormente es intubado con secuencia rápida, tubo 3,5 y en nuestra unidad cambiado a tubo 4 por fuga evidente audible. (Figura 1).

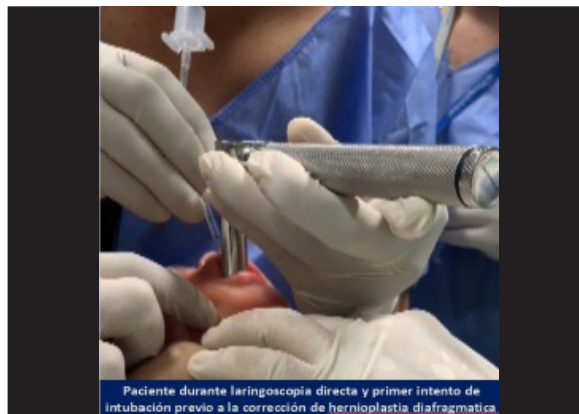

Figura 1: Intubación de paciente

Paciente a su llegada a esta unidad en estado crítico, SatO₂ 70 %, acrocianosis, con sonda orogástrica (SOG) sin débito, se le coloca vía central sin complicaciones más sedo-relajación y soporte inotrópico por tendencia a bradicardia e hipotensión.

Reporte de imagenología:

El estudio radiográfico reporta neumotórax izquierdo que se resuelve con colocación de tubo torácico izquierdo. (Figura 2)

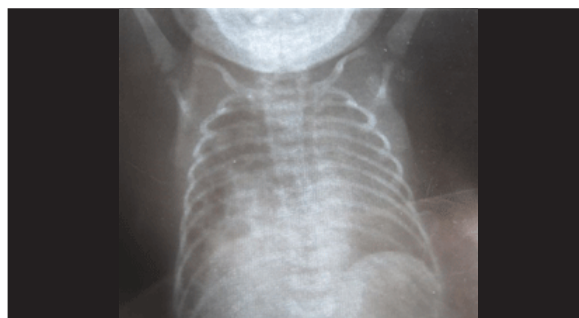


Figura 2: Estándar de tórax. El ecocardiograma reporta ductus arterioso, además de hipertensión pulmonar.

En la Tomografía se evidencia eventración diafragmática derecha más herniación del parénquima hepático del lóbulo izquierdo y proyección hacia la base pulmonar derecha comprimiendo dicha área.

La paciente es sometida a toracotomía mayor derecha, más laparotomía exploratoria, más plastia diafragmática derecha.

DISCUSIÓN

En nuestro estudio comparándolo con otros de la misma índole, se verifica la importancia de la monitorización rutinaria (1) (2) (3) obligatoria e individualizada de parámetros ventilatorios, intercambio de gases y hemodinamia, en función de la agresividad del procedimiento quirúrgico: línea arterial sobre todo para gasometrías seriadas (difícil o incluso imposible en el prematuro y neonato), vía venosa central garantizando monitorizar intercambio gaseoso, administración de drogas e inotrópicos (4), capnografía y analizador de gases muy recomendable (main-tream o side-stream) (5).

En lo que corresponde a la ventilación (6) siempre tener un panorama de protección pulmonar: correcto aislamiento de los dos pulmones (7) (8) para conseguir una ventilación unipulmonar, la ventilación mecánica controlada por presión frente a los de volumen, utilizar PEEP necesario para mantener perfectamente reclutado el pulmón ventilado, realizar maniobras de reclutamiento (9) (10) al desconectar la ventilación mecánica, antes de maniobras quirúrgicas y al finalizar el procedimiento (aumentando frecuencia respiratoria sin superar 7-8 ml/kg para compensar el pulmón colapsado durante el procedimiento).

RECOMENDACIONES

Anticiparse a las probables complicaciones y cambios de los parámetros vitales durante el perioperatorio realizando un adecuado checklist preoperatorio para prevenir las graves secuelas de la hipoxia perioperatoria.

La educación médica continua, el entrenamiento y la simulación clínica en situaciones de emergencia permiten desarrollar habilidades y competencias en la anestesia neonatal torácica, mejorando la calidad en el cuidado de la salud de estos pacientes.

BIBLIOGRAFÍA

1. Reich DL. *Monitoring in Anesthesia and Perioperative Care* 1st Ed. Cambridge University Press. New York. 2011 ISBN: 9780521755986.
2. Lamoshi A, Lerman J, Dughayli J, Elberson V, Towle-Miller L, Wilding GE, Rothstein DH. Association of anesthesia type with prolonged postoperative intubation in neonates undergoing

inguinal hernia repair. *J Perinatol.* 2021 Mar;41(3):571-576. doi: 10.1038/s41372-020-0703-4. Epub 2020 Jun 4. PMID: 32499596; PMCID: PMC7270742.

3. Thiagarajan RR, Barbaro RP, Rycus PT, McMullan DM, Conrad SA, Fortenberry JD, Paden ML; ELSO member centers. Extracorporeal Life Support Organization Registry International Report 2016. *ASAIO J.* 2017 Jan/Feb;63(1):60-67. doi: 10.1097/MAT.0000000000000475. PMID: 27984321.

4. Wild KT, Burgos CM, Rintoul NE. Expanding neonatal ECMO criteria: When is the premature neonate too premature. *Semin Fetal Neonatal Med.* 2022 Dec;27(6):101403. doi: 10.1016/j.siny.2022.101403. Epub 2022 Nov 17. PMID: 36435713.

5. Templeton TW, Piccioni F, Chatterjee D. An Update on One-Lung Ventilation in Children. *Anesth Analg.* 2021 May 1;132(5):1389-1399. doi: 10.1213/ANE.0000000000005077. PMID: 33215885.

6. Carr C, Mangus CW, Deanehan JK. Mechanical ventilation of pediatric patients in the emergency department. *Pediatr Emerg Med Pract.* 2020 Jul;17(7):1-16. Epub 2020 Jul 2. PMID: 32559028.

7. He MY, Lin XZ. Research advances in the methods for weaning from high-frequency oscillatory ventilation in neonates. *Chinese J Contemp Pediatr.* 2019; 21 (12): 1234-8.

8. Snoek KG, Reiss IK, Greenough A, Capolupo I, et al. Standardized Postnatal Management of Infants with Congenital Diaphragmatic Hernia in Europe: The CDH EURO Consortium Consensus - 2015 Update. *Neonatology.* 2016; 110 (1): 66

9. Kneyber MCJ, de Luca D, Calderini E, Jarreau PH, Javouhey E, Lopez-Herce J, et al; section Respiratory Failure of the European Society for Paediatric and Neonatal Intensive Care. Recommendations for mechanical ventilation of critically ill children from the Paediatric Mechanical Ventilation Consensus Conference (PEMVECC). *Intensive Care Med.* 2017 Dec;43(12):1764-1780. doi: 10.1007/s00134-017-4920-z. Epub 2017 Sep 22. PMID: 28936698; PMCID: PMC5717127.

10. Elgin TG, Berger JN, Thomas BA, Colaizy TT, Klein JM. Ventilator Management in Extremely Preterm Infants. *Neoreviews.* 2022 Oct 1;23(10):e661-e676. doi: 10.1542/neo.23-10-e661. PMID: 36180732.

Correspondencia:

Dr. Carlos García Santana. Correo: carlosclugs@hotmail.com. ORCID:0000-0002-8614-4835

Fechas editoriales:

Recibido: Agosto 30, 2022
Aceptado: Noviembre 22, 2022
Publicado: Diciembre 1, 2022
Editor: Dra. Mayra Ordoñez Martínez.

Derechos de edición:



Copyright Carlos L. García, Carlos A. Salazar Valarezo. This article is distributed under the [Creative Commons CC BY-NC-SA 4.0 Attribution License](https://creativecommons.org/licenses/by-nc-sa/4.0/), which allows the use and redistribution citing the source and the original author for non-commercial purposes.

Abreviaturas

ECMO: membrana de recirculación extracorpórea.

Información suplementaria

Materiales suplementarios no han sido declarados.

Agradecimientos

No aplica.

Contribuciones de los autores

Carlos L. García: Curación de datos, Análisis formal, Adquisición de fondos, Investigación, Metodología, Administración de proyecto, Recursos, Software, Escritura – borrador original.
Carlos A. Salazar Valarezo: Conceptualización, Supervisión, Validación, Visualización, Redacción: revisión y edición.

Todos los autores leyeron y aprobaron la versión final del manuscrito.

Financiamiento

Los autores subvencionaron los gastos de la presente investigación.

Disponibilidad de datos o materiales

Los conjuntos de datos generados y analizados durante el estudio actual no están disponibles públicamente debido a la confidencialidad de los participantes.

Declaraciones

Aprobación del comité de ética y consentimiento para participar

No aplica para casos.

Consentimiento para publicación

Los autores tienen el consentimiento informado para publicación del caso por parte de los tutores del paciente.

Conflictos de interés

Los autores declaran no tener conflictos de interés.

Información de los autores

No declarada.