



# Indicaciones quirúrgicas de las fracturas de escápula: Serie de casos.

Hugo Ernesto Villarroel Rovere <sup>1</sup> , María Dolores Delgado Zambrano <sup>1</sup> , Andrés Huerta Gil <sup>1</sup> , Cesar Morán Vargas <sup>1</sup> .

1. Servicio de Traumatología y Ortopedia, Hospital Alcívar. Guayaquil-Ecuador.

## Resumen

**Introducción:** Las fracturas de escápula son consideradas relativamente infrecuentes y suelen ser tratadas de manera conservadora. Sin embargo, en casos complejos o desplazados, la intervención quirúrgica puede ser necesaria. Se presenta una serie de casos complejos que requirieron cirugía.

**Métodos:** Se realizó un estudio retrospectivo observacional de 5 pacientes con fracturas de escápula tratados en el Hospital Alcívar entre agosto de 2018 y abril de 2024. Los cinco fueron sometidos a cirugía. Se realizaron radiografías, tomografías computarizadas y se aplicaron criterios de Cole para determinar la indicación quirúrgica. Los resultados funcionales fueron evaluados con la escala DASH.

**Resultados:** La incidencia de fracturas de escápula tratadas quirúrgicamente fue de aproximadamente 0.885 casos por 100 personas-año. Los pacientes operados mostraron resultados funcionales satisfactorios en los seguimientos a corto y mediano plazo.

**Discusión:** Los resultados coinciden con la literatura, donde la intervención quirúrgica se reserva para fracturas complejas o desplazadas. La valoración funcional postoperatoria fue favorable, apoyando la efectividad de una adecuada selección quirúrgica.

**Conclusiones:** La incidencia de fracturas de escápula quirúrgicamente tratadas es baja, y los resultados funcionales postoperatorios son satisfactorios siendo beneficiosa para pacientes jóvenes con alta demanda funcional. Se ha desarrollado un protocolo de tratamiento basado en criterios clínicos y radiológicos.

## Palabras claves:

Fractura de escápula, traumatología, protocolo de tratamiento, resultados funcionales.

## Surgical indications for scapula fractures: A case series.

### Abstract

**Introduction:** Scapula fractures are considered relatively uncommon and are usually treated conservatively. However, in complex or displaced cases, surgical intervention may be necessary. A series of complex cases requiring surgery is presented.

**Methods:** A retrospective observational study of 5 patients with scapula fractures treated at Alcívar Hospital between August 2018 and April 2024 was conducted. All five underwent surgery. X-rays and computed tomography scans were performed, and the Cole criteria were applied to determine the indication for surgery. Functional outcomes were assessed using the DASH score.

**Results:** The incidence of surgically treated scapula fractures was approximately 0.885 cases per 100 person-years. The operated patients showed satisfactory functional outcomes in short- and medium-term follow-up. Discussion: The results are consistent with the existing literature, which suggests that surgical intervention is typically reserved for complex or displaced fractures. The postoperative functional assessment was favorable, supporting the effectiveness of appropriate surgical selection.

**Conclusions:** The incidence of surgically treated scapula fractures is low, and the postoperative functional results are satisfactory, making it beneficial for young patients with high functional demands. A treatment protocol was developed based on clinical and radiological criteria.

### Keywords:

Scapula fracture, traumatology, treatment protocol, functional results.

## Introducción

Tradicionalmente, las fracturas de escápula, especialmente las del cuerpo escapular, se han tratado de forma conservadora debido a su rareza. La intervención quirúrgica se reservaba únicamente para las fracturas de glena que comprometían la superficie articular. Sin embargo, gracias a un mejor entendimiento de la biomecánica del hombro, se ha puesto mayor énfasis en la restauración anatómica y funcional de todas las fracturas escapulares, incluyendo las del cuerpo, estableciendo criterios específicos para la decisión quirúrgica.

Las fracturas de escápula son poco frecuentes, representan el 0.7% de todas las fracturas y entre el 3 y al 5% de las fracturas que afectan a la cintura escapular [1]. La mayoría se producen por traumatismos violentos, por lo que se encuentran asociadas a otras lesiones en el 90% de los casos. De estas, el 50% son en el miembro ipsilateral, el 80% son traumatismos torácicos, el 48% traumatismos craneoencefálicos y el 26% en el raquis [2].

Existe controversia acerca de las indicaciones quirúrgicas para el tratamiento de estas fracturas. La mayoría se tratan de forma conservadora, logrando buenos resultados clínicos con poca disfunción, en parte porque suelen estar poco desplazadas y porque el hombro tiene una gran capacidad para compensar la movilidad [2]. Además, la escápula es un hueso rodeado por muchos músculos, los que le aporta gran cantidad de vascularización, por lo que es raro que evolucionen hacia la pseudoartrosis [3].

La escápula actúa como un estabilizador dinámico del húmero y de la cintura escapular. Varios estudios han demostrado los malos resultados del tratamiento conservador en fracturas muy desplazadas de la escápula [4-10] y los buenos resultados del tratamiento quirúrgico en este tipo de fracturas [11-14]. Por eso, a la hora de decidir sobre el tratamiento de una fractura de escápula, tenemos que valorar el desplazamiento de los fragmentos para determinar si es conservador o quirúrgico.

Para establecer la indicación quirúrgica, es fundamental tener un buen estudio radiológico y tomográfico; la proyección radiológica debe ser anteroposterior (AP), axilar y visión lateral de escápula, la tomografía debe ser con reconstrucción 3D.

Con los estudios de imágenes debemos realizar las mediciones para determinar si el tratamiento será conservador o quirúrgico. Los criterios difundidos por Cole et al [2] son los parámetros mejor adaptados para tomar la decisión de tratamiento conservador o quirúrgico en las fracturas de escápula. El objetivo del presente estudio fue documentar una serie de casos de pacientes con fracturas de escápula que requirieron cirugía.

## Materiales y métodos

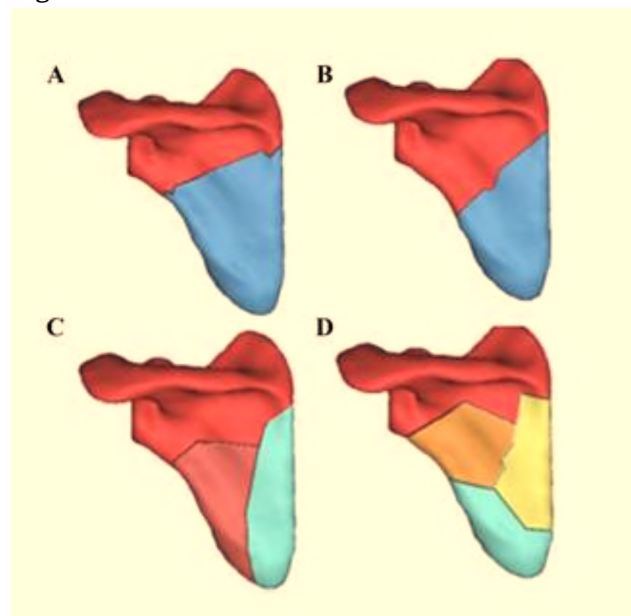
El presente estudio es observacional, retrospectivo, realizado en el Servicio de Traumatología y Ortopedia del Hospital Alcívar, de una serie de casos durante un periodo de 6 años, comprendido desde Agosto del 2018 hasta Julio del 2024, tiempo en el cual se atendieron 36 pacientes con fractura de escápula, de los cuales 5 pacientes fueron tratados quirúrgicamente. A todos estos pacientes se les realizó:

1. Radiografías A-P y axial de escápula.
2. TAC con reconstrucción 3D
3. Se clasificó la lesión.
4. Se realizaron mediciones de las imágenes aplicando los criterios de Cole para determinar la indicación quirúrgica de la fractura.
5. Se realizó un seguimiento mínimo de 6 meses y se valoraron los resultados funcionales finales de los pacientes operados.

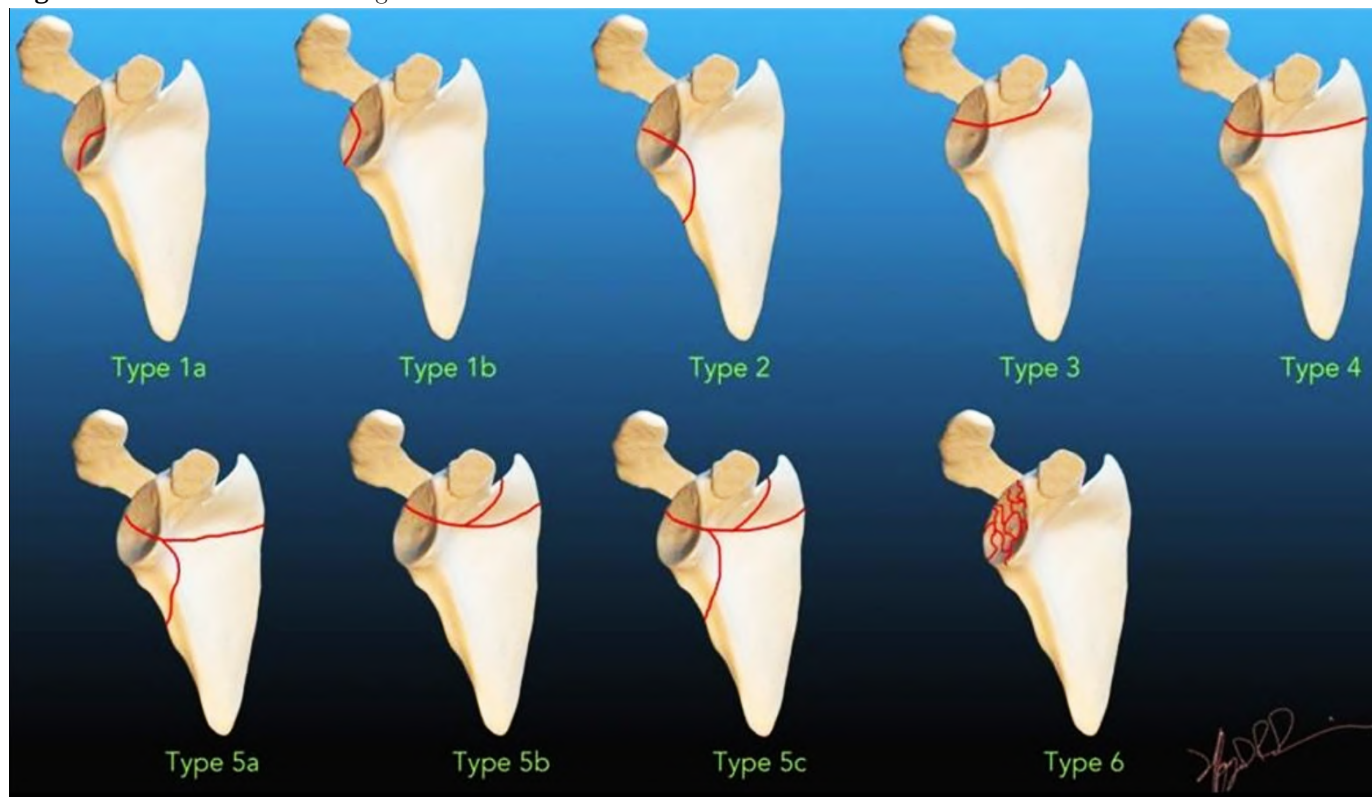
### A. Clasificación utilizada

Para clasificar la lesión se utilizó la descripción de Bartonicek [15-27] (Figura 1), de Ideberg [28] (Figura 2) de Khun [29] (Figura 3).

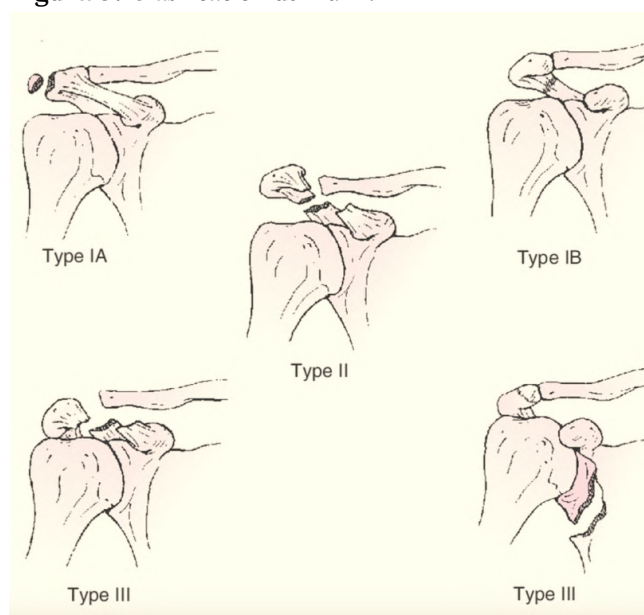
**Figura 1.** Clasificación de Bartonicek.



Clasificación de Bartonicek A) Dos fragmentos – fractura transversa alta, B) Dos fragmentos – fractura transversa baja. C) Tres fragmentos, y D) Fractura cominuta.

**Figura 2.** Clasificación de Ideberg.

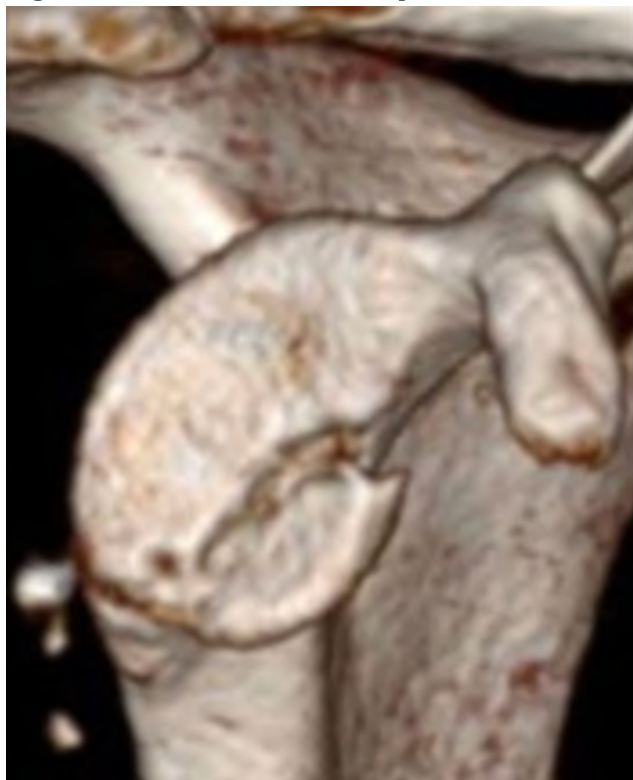
Clasificación de Ideberg (fracturas de la glenoides): Tipo 1a Borde anterior, tipo 1b Borde Posterior, Tipo 2 Transversal al margen lateral, Tipo 3 Transversal al margen superior, Tipo 4 Transversal al margen medial, Tipo 5a Transverso lateromedial, Tipo 5b Transverso superomedial, Tipo 5c Transverso superomedial-lateral, Tipo 6 Impactación cominuta.

**Figura 3.** Clasificación de Kuhn.

Clasificación de Kuhn de las fracturas del acromion. Tipo I No desplazadas: fracturas por avulsión y fracturas verdaderas Ib. Tipo II Desplazado sin reducción del espacio subacromial. Tipo III Desplazado con reducción del espacio subacromial. Esta reducción puede deberse a un desplazamiento inferior del acromion o a una asociación con una fractura del cuello glenoideo desplazada superiormente.

### B. Indicaciones quirúrgicas en fracturas de escápula: Criterios de Cole <sup>[2]</sup> y otros autores <sup>[9, 11, 13, 15-19]</sup>.

B.1. Fracturas articulares con desplazamiento mayor o igual a 4 mm ([Figura 4](#)). Para otros autores como Kavanagh et al. <sup>[15]</sup> sería con un desplazamiento mayor o igual a 2 mm y para Mayo et al. <sup>[11]</sup>, si es mayor o igual a 5 mm.

**Figura 4.** Fractura articular de escápula.

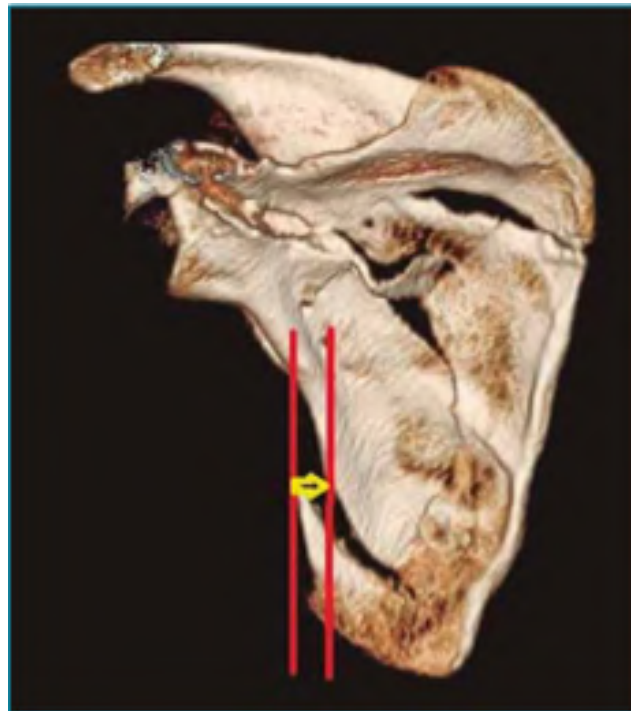Fractura articular de escápula con 4mm de desplazamiento.

B.2. Desplazamiento mediolateral igual o  $> 20$  mm ([Figura 5](#)). Esta medida determina el desplazamiento medial del fragmento que contiene a la glena con respecto al resto de la escápula. Se puede medir en la proyección AP o en la reconstrucción tridimensional en su visión posteroanterior. Para Herrera et al. [16]  $> 15$  mm y para Jones et al. 17 a 25 mm.

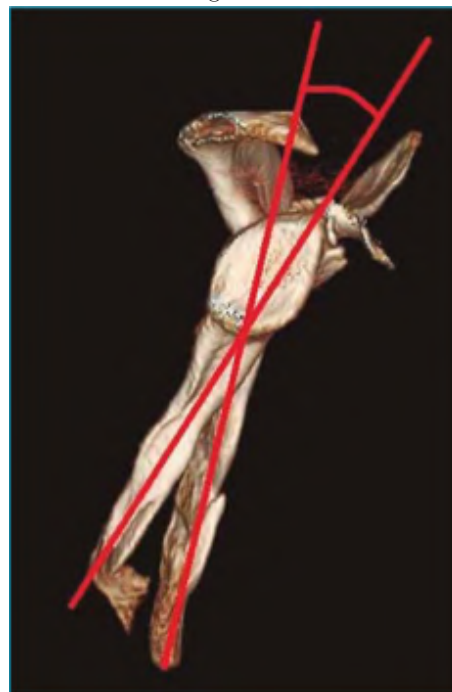
B.3. Deformidad angular mayor o igual a  $45^\circ$  ([Figura 6](#)). Mide la angulación del fragmento de escápula unido a la glena con respecto al resto del cuerpo de la escápula en una visión lateral. Otros la indican con más de  $25^\circ$  [16].

B. 4. Si se combinan medialización y deformidad angular, se indicaría tratamiento quirúrgico si estas son iguales o mayores de 15 mm y  $30^\circ$ , respectivamente.

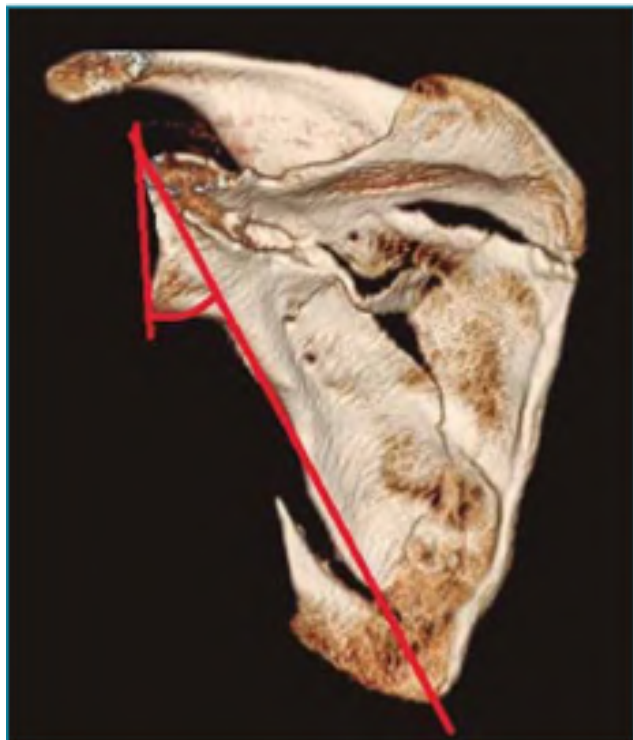
B. 5. Ángulo glenopolar (AGP) menor o igual a  $22^\circ$  ([Figura 7](#)). Para obtener este ángulo, en la proyección AP se traza una línea entre el polo inferior y el polo superior de la glena y otra línea entre el polo superior de la glena y la parte inferior del ángulo del cuerpo de la escápula; el ángulo formado por la intersección de estas líneas es el glenopolar. Los valores normales oscilan entre los  $30^\circ$  y los  $45^\circ$  [13]. Bozkurt et al. [9] indicarían la cirugía con ángulos menores o iguales a  $20^\circ$  y Kim et al. [18] con menores o iguales a  $30^\circ$ .

**Figura 5.** Medición de la medialización en las fracturas de escápula.

Medición de la medialización en las fracturas de escápula. En este caso, la medialización fue menor de 20 mm.

**Figura 6.** Deformidad angular.

Deformidad angular en una fractura de escápula. Mide la angulación de la glena respecto al cuerpo.

**Figura 7.** Ángulo Glenopolar.

Deformidad angular en una fractura de escápula. Mide la angulación de la glena respecto al cuerpo.

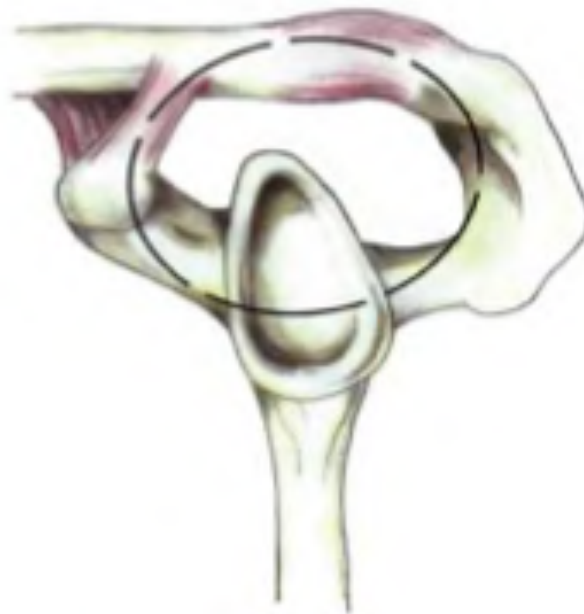
B. 6. Doble lesión desplazada del complejo suspensorio superior del hombro (CSSH), anillo óseo-ligamentoso descrito por Goss [19] (Figura 8), que está formado por las siguientes estructuras anatómicas:

- Glenoides.
- Apófisis coronoides.
- Ligamentos coracoclaviculares.
- Clavícula.
- Articulación acromioclavicular.
- Ligamento coracoacromial.
- Acromion.

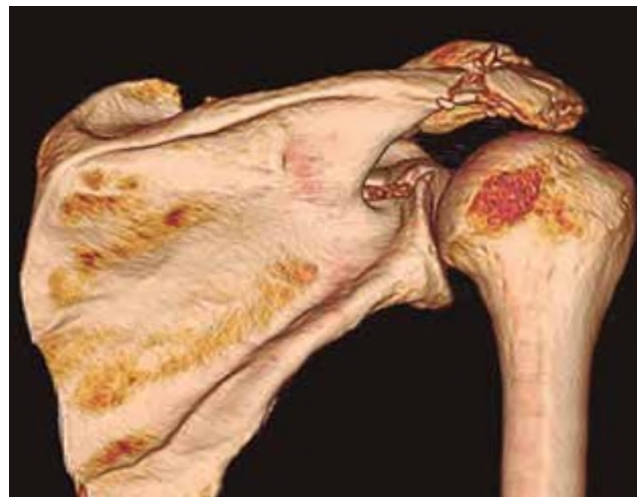Si el desplazamiento de 2 o más de estas estructuras es mayor de 1 cm, hay indicación de tratamiento quirúrgico.

B.7. Otras indicaciones serían: fracturas aisladas y desplazadas de la apófisis coracoides o del acromion mayores de 10 mm, pseudoartrosis dolorosas o fracturas concomitantes de la escápula de las cuales una de ellas no requiera tratamiento quirúrgico, pero se aproveche la cirugía de otra que sí lo requiera para llevarlo a cabo (Figura 9), Tabla 1.

La escala utilizada para la valoración de los resultados funcionales fue la del DASH [20].

**Figura 8.** Complejo Suspensorio Superior del Hombro.

Complejo Suspensorio Superior del Hombro (CSSH).

**Figura 9.** Fractura desplazada de glenoides y fractura de acromion.

Fractura desplazada de glenoides y fractura de acromion. La glena tiene indicación quirúrgica, el acromion está con mínimo desplazamiento y su tratamiento es conservador, pero se aprovecha la intervención de la glena para hacer la osteosíntesis del acromion.

**Tabla 1.** Indicaciones quirúrgicas de las fracturas de escápula, criterios de Coe [2] y otros autores [9, 11, 13, 15- 19].

Fracturas articulares	> 2 - 4 mm
Medialización	> 15 - 20 mm
Deformidad angular	> 25 - 450
Medialización + deformidad	> 15 mm y 300
Angulo Glenopolar (AGP)	< 220 - 300
Desplazamiento de 2 o más elementos del complejo suspensorio superior del hombro.	>10 mm
Fracturas aisladas del acromion y de la apófisis coronoides.	>10 mm

## Caso demostrativo y técnica quirúrgica empleada

### Historia clínica

Se trata de un paciente hombre de 46 años de edad, quien sufrió un accidente de tránsito. Fue atropellado mientras iba de acompañante en una moto, recibió e impacto sobre su lado derecho presentando dolor, edema e impotencia funcional del hombro derecho. Las imágenes muestran una fractura conminuta de escápula tipo D de Bartonicek. Haciendo las mediciones y el análisis según los criterios de Cole presenta los siguientes criterios quirúrgicos (Figura 10: A,B,C y D):

1. Hay una medialización mayor de 15 mm
2. El ángulo glenopolar es de 24 grados.

### Tratamiento

Para su intervención quirúrgica se realiza un abordaje posterior ampliado de Judet, cuidando de no lesionar el nervio supraespinoso; se reducen las fracturas y se coloca una placa de reconstrucción 3,5 angulada y moldeada en borde lateral y medial, se usó además una Placa en T de minifragmentos de 2.7 mm en la parte inferior del cuello de la glenoides (Figura 11).

**Figura 10.** Examen físico.

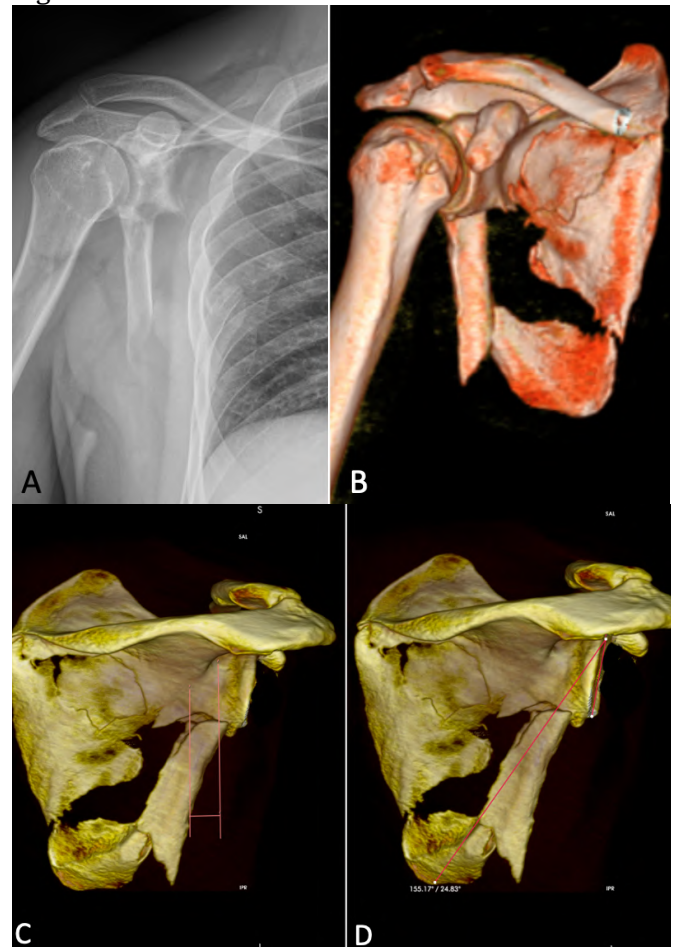
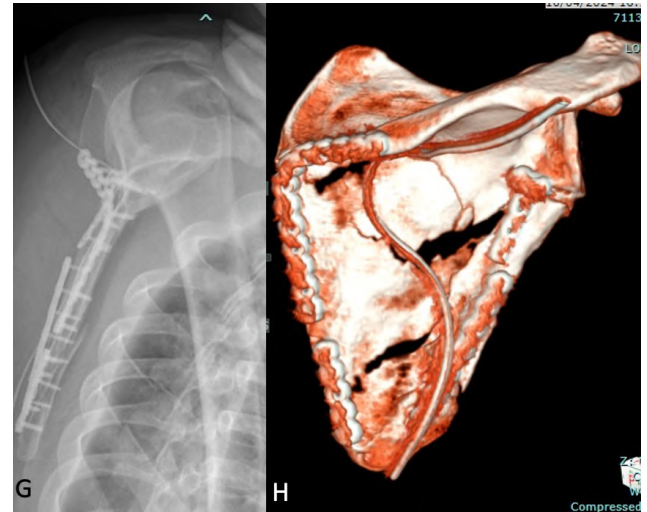
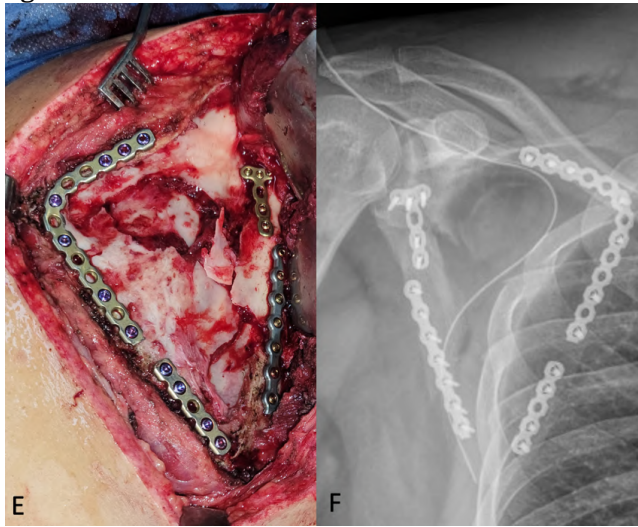


Figura 10. Paciente de 46 años, sufre accidente de tránsito, A. En la radiografía se observa una fractura de escápula, pero sin mayores detalles B. La Tomografía 3D pone en evidencia una fractura conminuta del cuerpo de la escápula tipo D de la clasificación de Bartonicek, C. Haciendo las mediciones en la TAC con reconstrucción 3D hay Medialización > de 15mm, D. Midiendo el Ángulo Glenopolar es de 240. Por todo esto esta fractura de escápula tiene indicación quirúrgica.

## Resultados

1. La incidencia de las fracturas de escápula en el Hospital Alcívar fue del 0.8%.
2. De los cinco pacientes operados en estos 6 años se obtuvo la siguiente información, que la detallamos en la [Tabla 2](#).

**Figura 11.** Examen físico.

E. Abordaje posterior extendido de Judet, F y G Reducción de las fracturas y fijación con placas de reconstrucción moldeable de 3,5 mm, a nivel del cuello de la glena se colocó una miniplaca en T de 2.7 mm todas de titanio, H. TAC 3D postquirúrgica.

**Tabla 2.** Casos operados por fracturas de escápula.

	Caso # 1	Caso # 2	Caso # 3	Caso # 4	Caso # 5
Fecha	17 agosto 2018	19 marzo 2020	26 octubre 2022	12 sept. 2023	9 abril 2024
Edad	26	27	28	37	46
Sexo	Hombre	Hombre	Hombre	Hombre	Hombre
Causa	Accidente de Tránsito-Moto	Accidente de Tránsito-Moto	Accidente de Tránsito-Moto	Accidente de tránsito-Moto	Accidente de tránsito-Moto
Ocupación	Policía	Repartidor	Militar	Jornalero	Policía
Demanda funcional	Alta	Alta	Alta	Alta	Alta
Lesiones asociadas	Lesión grave muslo derecho con pérdida piel músculo y tendón.	1. Trauma cráneo 2. Trauma hepático grado 2 y Trauma renal -nefrectomía. 3. Fx. Clavícula.	Fractura de tercio externo clavícula.	Sin lesión asociada	Sin lesión asociada
Clasificación de la fractura	Tipo 5c de Idebert	1. Tipo C de Bartonicek 2. Tipo III de Khun f	Tipo 4 de Idebert	Tipo III de Khun fractura base acromión con disminución espacio subacromial	Tipo D de Bartonicek
Indicación quirúrgica (Cole)	1. Fx. Articular desplazada >4mm 2. Desplazamiento lateral >15mm 3. Deformidad Angular >25 grados 4. Doble lesión CSSH Glenoides y apófisis coracoides	1. Deformidad angular del cuerpo escápula > de 30 grados 2. Doble lesión CSSH: Base del acromión y fx. clavícula > 10 mm desplazamiento	1. Fractura articular desplazada > de 2mm 2. Doble lesión CSSH Glenoides con apófisis coracoides y fx. Clavícula	Doble lesión CSSH: acromión y ligamento coracoacromial Disminución espacio subacromial por acción deltoides	1. Medialización > 15mm 2. Angulo glenopolar < de 30°
Abordaje	1. Abordaje Posterolateral de Brodsky 2. Abordaje Superior	Abordaje Posterior ampliado de Judet	Abordaje deltopectoral, ampliado hacia clavícula	Abordaje posterior de escápula sobre la espina y acromión	Abordaje posterior ampliado de Judet
Implante utilizado	1. Placa de reconstrucción moldeada y miniplaca de titanio para cuerpo 2. Dos tornillos canulados de 4mm en glena	1. Placa de reconstrucción 3,5 mm 2. Miniplacas de titanio de 2 mm a nivel cuello glena y base espina	1. Tres Tornillos canulados de 4mm 2. Miniplaca en fx. Clavícula	1. Placa de reconstrucción 3,5 borde superior 2. Placa de minifragmentos de 2mm en borde inferior	1. Placa de reconstrucción 3,5 angulada y moldeable se uso además 2 recortes de la placa de maxilar inferior 2. Placa en T de minifragmentos
Complicaciones	No	No	No	No	No
DASH 3 meses	8	8	9	10	8
DASH 6 meses	11	10	11	11	11
DASH 12 meses	11	10	11	11	-

## Discusión

Las fracturas de la escápula son lesiones relativamente raras que representan sólo 3-5% de todas las fracturas que afectan la articulación del hombro y menos de 1% de todas las fracturas en general, 50% de ellas involucran el cuerpo de la escápula<sup>24</sup>. Anavian et al, reportan haber operado de 1 a 2 casos por año entre 2002 y 2009 [13] lo que es consistente con nuestros hallazgos. En nuestro hospital la incidencia de fracturas de escápula es de 0.8% y los pacientes operados por fractura de escápula fueron en promedio 1 por año.

Estas fracturas suelen ser el resultado de traumatismos de alta energía, por lo que se asocian con múltiples lesiones, como fracturas costales en 52.9%, fracturas de columna en 29.1%, lesión pulmonar en 47.1%, trauma craneoencefálico en 39.1%, fracturas de clavícula en 25.2% y lesión de plexo braquial en 13% de los pacientes [1]. En nuestros pacientes todos sufrieron un trauma de alta energía, al ser atropellados mientras conducían una moto, 3 de nuestros pacientes tuvieron lesiones asociadas que requirieron atención urgente de control de daños y diferir la osteosíntesis de la escápula.

Aunque la mayoría de las fracturas fuera de la articulación pueden tratarse sin cirugía, se debe considerar la intervención quirúrgica para fracturas que estén significativamente desplazadas. Nordqvist y Peterson [5] estudiaron 37 fracturas desplazadas del cuello glenoideo tratadas sin cirugía y encontraron que en un seguimiento de 10 a 20 años, el 32% de los casos tuvieron resultados funcionales regulares o pobres. Ada y Millar [4], informaron sobre 16 pacientes con fracturas fuera de la articulación tratadas conservadoramente, donde el 50% experimentó dolor crónico nocturno, el 40% mostró debilidad en la abducción y el 20% tuvo una disminución en el rango de movimiento [21]. Diversas literaturas también han concluido que las fracturas de cuello glenoideo con mala alineación y con un ángulo GP de < 20 se asocian con un resultado menos favorable [22].

Las fracturas escapulares tratadas de manera conservadora y mal consolidadas a veces pueden alterar la mecánica y la anatomía ósea, de sus respectivas inserciones musculares [23], dando origen a una disquinesia escapular que provoca que la escápula no se mueva en sus patrones normales, especialmente al flexionar el hombro y al levantar el brazo por encima de la cabeza. Después de una consolidación incorrecta, inevitablemente se produce alguna forma de pérdida funcional, incluyendo la reducción de la movilidad, fuerza, resistencia o tiempo de respuesta de la cintura escapular, especialmente en pacientes con elevadas exigencias físicas [1]. Del mismo modo, las fracturas inestables o altamente desplazadas del cuello glenoideo y las fracturas dentro de la articulación

tienen el potencial de causar desequilibrio en el hombro, inestabilidad, dolor crónico, debilidad, rigidez, deformidad y desarrollo temprano de artrosis. La investigación sobre el tratamiento no quirúrgico rara vez ha identificado claramente los niveles de desplazamiento y los patrones de fractura, lo que complica la interpretación de cuáles pacientes podrían beneficiarse más de una intervención quirúrgica de fijación [2].

En el 2013 Cole, menciona que la indicación quirúrgica en las fracturas de escápula suele estar reservada para fracturas desplazadas, inestables o que comprometen la función articular 1, estableciendo criterios útiles para determinar, cuando una fractura escapular debe ser intervenida y evitar la disquinesia escapular [2]. En el Hospital Alcívar desde el 2018 comenzamos a utilizar esos criterios para discriminar cuales de las fracturas escapulares tienen indicación quirúrgica, habiendo operado en el transcurso de 6 años un total de 5 fracturas escapulares que se enmarcaron bajo los criterios de Cole.

Noort et al. [7], también refuerza la relevancia de un manejo quirúrgico cuando existe una disrupción doble del complejo suspensorio superior del hombro. Algo importante en nuestro estudio fue clasificar adecuadamente la lesión y analizar si el CSSH estaba comprometido utilizando los adecuados estudios de imágenes; de todos nuestros 5 pacientes, 4 presentaron la disrupción mencionada.

El abordaje que normalmente se realiza es el descrito por Judet et al. [25], ya que permite observar el borde inferior de la glenoides, toda la extensión del cuerpo, la espina y el acromion, pero tiene como riesgo la posible lesión del nervio supraespinoso y la arteria circunfleja escapular. También se puede utilizar el abordaje de Brodsky [26] cuando la fractura es en el borde interno de la escápula. Si tenemos una fractura articular de la glena podemos usar un abordaje superior como ampliación al abordaje deltopectoral. Hemos tenido la oportunidad de usar todos los abordajes descritos sin tener ninguna complicación paralítica de nervio, especialmente en el de Judet donde debemos respetar los límites de seguridad. Las placas para fijación las colocamos en el borde de la escápula para mejor fijación con los tornillos y por lo general utilizamos placas bloqueadas de reconstrucción de 3.5 mm, también hemos usado tornillos canulados de 4mm, y miniplacas de titanio de 2 mm que se suelen utilizar también en cirugía de mano y maxilofacial.

Tatro et al. [14], reportan prácticamente una total recuperación funcional en pacientes adecuadamente seleccionados para cirugía. No obstante, la literatura también sugiere que el éxito funcional a largo plazo puede estar influenciado por el tipo de fractura y el manejo postoperatorio Schandelmaier et al. [12]. En el presente estudio con seguimiento

mínimo de 6 meses, la puntuación media de la escala DASH fue de 10 sobre 11 puntos. El examen de fuerza no reveló diferencias significativas entre los hombros lesionados y no lesionados para ningún movimiento, mientras que el rango de rotación externa y abducción disminuyó ligeramente en 1 de los 5 pacientes. Todos los 5 pacientes operados, regresaron a su ocupación original y no necesitaron cambiar de ocupación por razones relacionadas con la lesión del hombro. Estudios prospectivos y longitudinales deberán abordar el seguimiento a largo plazo y considerar fracturas patológicas [31-35].

## Conclusiones

Aunque en la última década se han publicado algunos trabajos científicos acerca del tratamiento quirúrgico de las fracturas de escápula y sus excelentes resultados funcionales, todavía no existe un consenso completo en cuanto a los límites del desplazamiento y la angulación que permitan la indicación quirúrgica. Los avances en técnica de imagen nos permiten la precisión de las medidas de desplazamiento y deformidad, en una fractura y nos ayuda a planificar de manera más segura la cirugía.

## Referencias

- Cole PA, Freeman G, Dubin JR. Scapula fractures. *Curr Rev Musculoskelet Med*. 2013 Mar;6(1):79-87. doi: [10.1007/s12178-012-9151-x](https://doi.org/10.1007/s12178-012-9151-x). PMID: 23341034; PMCID: PMC3702760.
- Cole PA, Gauger EM, Schroder LK. Management of scapular fractures. *J Am Acad Orthop Surg*. 2012 Mar;20(3):130-41. doi: [10.5435/JAAOS-20-03-130](https://doi.org/10.5435/JAAOS-20-03-130). PMID: 22382285.
- Cole PA, Dubin JR, Freeman G. Operative techniques in the management of scapular fractures. *Orthop Clin North Am*. 2013 Jul;44(3):331-43, viii. doi: [10.1016/j.ocl.2013.04.001](https://doi.org/10.1016/j.ocl.2013.04.001). Epub 2013 May 25. PMID: 23827836.
- Ada JR, Miller ME. Scapular fractures. Analysis of 113 cases. *Clin Orthop Relat Res*. 1991 Aug;(269):174-80. PMID: [1864036](https://pubmed.ncbi.nlm.nih.gov/1864036/).
- Nordqvist A, Petersson C. Fracture of the body, neck, or spine of the scapula. A long-term follow-up study. *Clin Orthop Relat Res*. 1992 Oct;(283):139-44. PMID: [1395237](https://pubmed.ncbi.nlm.nih.gov/1395237/).
- Romero J, Schai P, Imhoff AB. Scapular neck fracture--the influence of permanent malalignment of the glenoid neck on clinical outcome. *Arch Orthop Trauma Surg*. 2001 Jun;121(6):313-6. doi: [10.1007/s004020000224](https://doi.org/10.1007/s004020000224). PMID: 11482461.
- van Noort A, te Slaa RL, Marti RK, van der Werken C. The floating shoulder. A multicentre study. *J Bone Joint Surg Br*. 2001 Aug;83(6):795-8. doi: [10.1302/0301-620x.83b6.10806](https://doi.org/10.1302/0301-620x.83b6.10806). PMID: 11521916.
- Cole PA, Talbot M, Schroder LK, Anavian J. Extra-articular malunions of the scapula: a comparison of functional outcome before and after reconstruction. *J Orthop Trauma*. 2011 Nov;25(11):649-56. doi: [10.1097/BOT.0b013e31820af67f](https://doi.org/10.1097/BOT.0b013e31820af67f). PMID: 21697740.
- Bozkurt M, Can F, Kirdemir V, Erden Z, Demirkale I, Başbozkurt M. Conservative treatment of scapular neck fracture: the effect of stability and glenopolar angle on clinical outcome. *Injury*. 2005 Oct;36(10):1176-81. doi: [10.1016/j.injury.2004.09.013](https://doi.org/10.1016/j.injury.2004.09.013). Epub 2005 Jul 27. PMID: 16054146.
- Pace AM, Stuart R, Brownlow H. Outcome of glenoid neck fractures. *J Shoulder Elbow Surg*. 2005 Nov-Dec;14(6):585-90. doi: [10.1016/j.jse.2005.03.004](https://doi.org/10.1016/j.jse.2005.03.004). PMID: 16337524.
- Mayo KA, Benirschke SK, Mast JW. Displaced fractures of the glenoid fossa. Results of open reduction and internal fixation. *Clin Orthop Relat Res*. 1998 Feb;(347):122-30. PMID: [9520882](https://pubmed.ncbi.nlm.nih.gov/9520882/).
- Schandelmaier P, Blauth M, Schneider C, Krettek C. Fractures of the glenoid treated by operation. A 5- to 23-year follow-up of 22 cases. *J Bone Joint Surg Br*. 2002 Mar;84(2):173-7. doi: [10.1302/0301-620x.84b2.12357](https://doi.org/10.1302/0301-620x.84b2.12357). PMID: 11922356.
- Anavian J, Gauger EM, Schroder LK, Wijdicks CA, Cole PA. Surgical and functional outcomes after operative management of complex and displaced intra-articular glenoid fractures. *J Bone Joint Surg Am*. 2012 Apr 4;94(7):645-53. doi: [10.2106/JBJS.J.00896](https://doi.org/10.2106/JBJS.J.00896). PMID: 22488621.
- Tatro JM, Gilbertson JA, Schroder LK, Cole PA. Five to Ten-Year Outcomes of Operatively Treated Scapular Fractures. *J Bone Joint Surg Am*. 2018 May 16;100(10):871-878. doi: [10.2106/JBJS.17.00673](https://doi.org/10.2106/JBJS.17.00673). PMID: 29762283.
- Kavanagh BF, Bradway JK, Cofield RH. Open reduction and internal fixation of displaced intra-articular fractures of the glenoid fossa. *J Bone Joint Surg Am*. 1993 Apr;75(4):479-84. doi: [10.2106/00004623-199304000-00001](https://doi.org/10.2106/00004623-199304000-00001). PMID: 8478375.
- Herrera DA, Anavian J, Tarkin IS, Armitage BA, Schroder LK, Cole PA. Delayed operative management of fractures of the scapula. *J Bone Joint Surg Br*. 2009 May;91(5):619-26. doi: [10.1302/0301-620X.91B5.22158](https://doi.org/10.1302/0301-620X.91B5.22158). PMID: 19407296.
- Jones CB, Cornelius JP, Sietsema DL, Ringler JR, Endres TJ. Modified Judet approach and minifragment fixation of scapular

- body and glenoid neck fractures. *J Orthop Trauma*. 2009 Sep;23(8):558-64. doi: [10.1097/BOT.0b013e3181a18216](https://doi.org/10.1097/BOT.0b013e3181a18216). PMID: 19704270.
18. Kim KC, Rhee KJ, Shin HD, Yang JY. Can the glenopolar angle be used to predict outcome and treatment of the floating shoulder? *J Trauma*. 2008 Jan;64(1):174-8. doi: [10.1097/01.ta.0000240982.99842.b9](https://doi.org/10.1097/01.ta.0000240982.99842.b9). PMID: 18188118.
  19. Goss TP. Double disruptions of the superior shoulder suspensory complex. *J Orthop Trauma*. 1993;7(2):99-106. doi: [10.1097/00005131-199304000-00001](https://doi.org/10.1097/00005131-199304000-00001). PMID: 8459301.
  20. Hudak PL, Amadio PC, Bombardier C. Development of an upper extremity outcome measure: the DASH (disabilities of the arm, shoulder and hand) [corrected]. The Upper Extremity Collaborative Group (UECG). *Am J Ind Med*. 1996 Jun;29(6):602-8. doi: [10.1002/\(SICI\)1097-0274\(199606\)29:6<602::AID-AJIM4>3.0.CO;2-L](https://doi.org/10.1002/(SICI)1097-0274(199606)29:6<602::AID-AJIM4>3.0.CO;2-L). Erratum in: *Am J Ind Med* 1996 Sep;30(3):372. PMID: 8773720.
  21. Bartoníček J, Tuček M, Klika D. Inferior glenoid fossa fractures: patho-anatomy and results of operative treatment. *Int Orthop*. 2017; 41(9): 1741-8. doi: [10.1007/s00264-017-3511-5](https://doi.org/10.1007/s00264-017-3511-5).
  22. Schroder LK, Gauger EM, Gilbertson JA, Cole PA. Functional Outcomes After Operative Management of Extra-Articular Glenoid Neck and Scapular Body Fractures. *J Bone Joint Surg Am*. 2016 Oct 5;98(19):1623-1630. doi: [10.2106/JBJS.15.01224](https://doi.org/10.2106/JBJS.15.01224). PMID: 27707848.
  23. Gumina S, Carbone S, Postacchini F. Scapular dyskinesia and SICK scapula syndrome in patients with chronic type III acromioclavicular dislocation. *Arthroscopy*. 2009 Jan;25(1):40-5. doi: [10.1016/j.arthro.2008.08.019](https://doi.org/10.1016/j.arthro.2008.08.019). Epub 2008 Oct 10. PMID: 19111217.
  24. Ao R, Yu B, Zhu Y, Jiang X, Shi J, Zhou J. Single lateral versus medial and lateral plates for treating displaced scapular body fractures: a retrospective comparative study. *J Shoulder Elbow Surg*. 2018 Feb;27(2):231-236. doi: [10.1016/j.jse.2017.07.028](https://doi.org/10.1016/j.jse.2017.07.028). Epub 2017 Sep 28. PMID: 28964674.
  25. Judet R. Traitement chirurgical des fractures de l'omoplate [surgical treatment of scapular fractures]. *Acta Orthop Belg*. 1964;30:673-8. French. PMID: [14291980](https://pubmed.ncbi.nlm.nih.gov/14291980/).
  26. Brodsky JW, Tullos HS, Gartsman GM. Simplified posterior approach to the shoulder joint. A technical note. *J Bone Joint Surg Am*. 1987 Jun;69(5):773-4. PMID: [3597479](https://pubmed.ncbi.nlm.nih.gov/3597479/).
  27. Tuček M, Bartoníček J, Novotný P, Voldřich M. Bilateral scapular fractures in adults. *Int Orthop*. 2013 Apr;37(4):659-65. doi: [10.1007/s00264-013-1778-8](https://doi.org/10.1007/s00264-013-1778-8). Epub 2013 Feb 24. PMID: 23436152; PMCID: PMC3609996.
  28. Ideberg R, Grevsten S, Larsson S. Epidemiology of scapular fractures. Incidence and classification of 338 fractures. *Acta Orthop Scand*. 1995 Oct;66(5):395-7. doi: [10.3109/17453679508995571](https://doi.org/10.3109/17453679508995571). PMID: 7484114.
  29. Kuhn JE, Blasler RB, Carpenter JE. Fractures of the acromion process: a proposed classification system. *J Orthop Trauma*. 1994;8(1):6-13. doi: [10.1097/00005131-199402000-00002](https://doi.org/10.1097/00005131-199402000-00002). PMID: 8169698.
  30. Alemán-Iñiguez J, Mora-Bravo F, Bravo-Aguilar C. Rare brown tumor location in chronic renal failure. Pediatric case report and literature current. *Revista Portuguesa de Endocrinología, Diabetes e Metabolismo* 2016;11(2):220-227. Doi: [10.1016/j.rpedm.2016.04.001](https://doi.org/10.1016/j.rpedm.2016.04.001).
  31. Duran J, Gil M, Trinidad P. Phosphorus kinetics in patients with chronic renal failure on hemodialysis. *REV SEN*;10(2):56-63. Doi: [10.56867/13](https://doi.org/10.56867/13).
  32. Rico-Fontalvo J, Daza-Armedo R, Montejo-Hernandez J, Cardona-Blanco M, Rodriguez-Yanez T Reflections on chronic kidney disease with obesity-associated (CKD-WO): from an old causal relationship to an approach based on phenotyping. *REV SEN* 2022;10(2):137-9. Doi: [10.56867/37](https://doi.org/10.56867/37).
  33. Alemán-Iñiguez JM, Alemán-Iñiguez PJ, Mora-Bravo F. Lumbalgia atípica por plasmocitoma óseo solitario coexistente con absceso de psoas: dos entidades distintas en una misma localización. Comunicación del primer caso. *Rev Hematol Mex* 2014; 15(3):129-136. Doi: [re143f](https://doi.org/10.143f).
  34. Mora-Bravo F, Muñoz J. Impaired Reconversion of Bone Marrow in Nuclear Magnetic Resonance in Patients with Chronic Renal Disease. *Curr Med Imaging*. 2021;17(10):1256-1261. doi: [10.2174/1573405616999201118140832](https://doi.org/10.2174/1573405616999201118140832). PMID: 33213332.
  35. Vernaza C, Pazmino L. Intra- and extra-individual biological variability of total calcium, urea, and creatinine in pre-dialysis and post-dialysis adult patients with chronic renal failure. *Revista De La Sociedad Ecuatoriana De Nefrología, Diálisis y Trasplante* 2022;10(1):13-20. Doi: [10.56867/8](https://doi.org/10.56867/8).

## Abreviaturas

AGP: Angulo Gleno Polar.

HSC: hiperplasia suprarrenal congénita.

## Información suplementaria

No se declara materiales suplementarios.

## Agradecimientos

No aplica.

### Contribuciones de los autores

**Hugo Ernesto Villarroel Rovere:** Conceptualización, Investigación, Redacción – borrador original, Recursos, Software, Supervisión.

**María Dolores Delgado Zambrano:** Conceptualización, Investigación, Redacción – borrador original, Recursos, Software, Supervisión.

**Andrés Huerta Gil:** Metodología, Curación de datos, Análisis formal, Adquisición de fondos, Administración del proyecto, Validación, Visualización, Redacción – revisión y edición.

**Cesar Morán Vargas:** Conceptualización, Investigación, Redacción – borrador original.

Todos los autores leyeron y arparon la versión final del manuscrito.

### Financiamiento

Los autores financiaron los gastos del reporte de este estudio.

### Disponibilidad de datos y materiales

Los conjuntos de datos utilizados y analizados durante el presente estudio están disponibles del autor correspondiente previa solicitud razonable.

## Declaraciones

### Aprobación de comité de ética y consentimiento para participar

No requerido para casos clínicos.

### Consentimiento de publicación

Los autores cuentan con el permiso de publicación escrito por parte de los pacientes.

## Nota del Editor

La Revista Actas Médicas (Ecuador) permanece neutral con respecto a los reclamos jurisdiccionales en mapas publicados y afiliaciones institucionales.

**Recibido:** Marzo 6, 2025.


**Aceptado:** Mayo 26, 2025.

**Publicado:** Mayo 26, 2025.

**Editor:** Dra. Mayra Ordoñez Martínez.

## Como citar:

Villarroel H, Delgado M, Huerta A, Morán C. Indicaciones quirúrgicas de las fracturas de escápula: Serie de casos. Actas Médicas (Ecuador) 2025;35(1):76-87.

 **Copyright 2025**, Hugo Ernesto Villarroel Rovere, María Dolores Delgado Zambrano, Andrés Huerta Gil, Cesar Morán Vargas. This article is distributed under the terms of the [Creative Commons CC BY-NC-SA 4.0 Attribution License](https://creativecommons.org/licenses/by-nc-sa/4.0/), which permits non-commercial use and redistribution provided the source and the original author are cited.

### Conflictos de interés

Los autores no tienen conflictos de interés.

### Información de los autores

**Hugo Ernesto Villarroel Rovere**, Especialista en Traumatología y Ortopedia por la Universidad De Guayaquil (Guayaquil, 2004). Doctor en Medicina y Cirugía por la Universidad De Guayaquil. a. Médico Ortopedista-Traumatólogo, Miembro del equipo y director del postgrado de Ortopedia y Traumatología, Hospital Alcívar, Guayaquil, Ecuador.

Correo: [villarroelr@hotmail.com](mailto:villarroelr@hotmail.com)

ORCID <https://orcid.org/0000-0002-0847-0344>

**María Dolores Delgado Zambrano**, Doctor en Medicina y Cirugía por la Universidad Laica Eloy Alfaro de Manabí (Manabí, 2008). Especialista en Traumatología y Ortopedia por la Universidad de Guayaquil (Ecuador, 2016). Alta especialidad en Medicina Ortopedia Pediátrica por la Universidad Nacional Autónoma de México (México, 2017). Médica tratante del Servicio de Ortopedia del Hospital Alcívar.

Correo: [dramarydelgado@yahoo.es](mailto:dramarydelgado@yahoo.es)

ORCID <https://orcid.org/0009-0002-4491-291X>

**Andrés Huerta Gil**, Médico por la Universidad de Guayaquil (Guayaquil, 2022). Especialista en Salud Ocupacional con mención en salud ocupacional por la Pontificia Universidad Católica del Ecuador (2023). Posgradista de Traumatología y Ortopedia. Hospital Alcívar.

Correo: [doctor.huerta@outlook.com](mailto:doctor.huerta@outlook.com)

ORCID <https://orcid.org/0000-0003-0425-2005>

**Cesar Morán Vargas**, Médico por la Universidad de Guayaquil (2020). Posgradista de Traumatología y Ortopedia. Hospital Alcívar.

Correo: [smpla5@hotmail.com](mailto:smpla5@hotmail.com)

ORCID <https://orcid.org/0000-0002-5035-0418>

**Correspondencia:** Hugo Ernesto Villarroel Rovere. Correo: [villarroelr@hotmail.com](mailto:villarroelr@hotmail.com)

Dirección: Hospital Alcívar, Edificio Fundación Piso 1, Centro Trauma. Guayaquil, Guayas, Ecuador.

Teléfono: [593] 3720100 Ext 3401.