



Concordancia diagnóstica de lesiones meniscales, entre hallazgos imagenológicos vs artroscópicos mediante clasificaciones de D. Stoller e ISAKOS.

Carlos Jacinto Valle Ochoa¹ , Stalin Santiago Celi Simbaña¹ , Jean Carlos Galló Valverde¹ , Jorge Carlos Zea Torres² , Paola González Pazmiño¹ , Carmen Matilde Navas Palma¹ .

1. Servicio de Diagnóstico por Imágenes, Hospital Alcívar, Guayaquil, Ecuador.
2. Servicio de Ortopedia y Traumatología, Hospital Alcívar, Guayaquil, Ecuador.

Resumen

Introducción: El objetivo del estudio fue establecer la concordancia diagnóstica de lesiones meniscales observadas mediante resonancia magnética utilizando la clasificación de Stoller e Isakos versus los hallazgos de artroscopia de rodilla.

Métodos: El presente estudio de pruebas diagnósticas, se desarrolló en el Hospital Alcívar en Guayaquil, Ecuador de enero a agosto del 2024. Se incluyeron registros de pacientes con patología de meniscos, que contaban con Resonancia Magnética Nuclear de rodilla y fueron sometidos a artroscopia. Se usó la clasificación de Isakos, y de Stoller. La muestra fue no probabilística. El análisis corresponde a pruebas diagnósticas.

Resultados: Fueron 19 casos. Entre la clasificación de Isakos y el Gold Estándar (Artroscopia se observó un Índice de Kappa de Cohen de 0.57 lo que corresponde a Concordancia Moderada; y para las lesiones de menisco interno se observó un Índice de Kappa de Cohen de 0.88 lo que corresponde a Concordancia Muy buena. La sensibilidad y especificidad diagnóstica podemos concluir que en el grupo estudiado la Clasificación de Isakos mostró valores más altos tanto para el Menisco externo: sensibilidad 81.3% especificidad del 100%, como para el Menisco Interno: sensibilidad 100 % y especificidad del 85.7 %.

Conclusiones: La clasificación de Isakos tiene una mejor sensibilidad y especificidad para el diagnóstico de lesiones de meniscos comparada con la clasificación de Stoller, comparadas con la artroscopia como grupo de control.

Palabras claves:

Isakos, Meniscopatía, Stoller, Artroscopia, Concordancia Diagnóstica.

Diagnostic agreement of meniscal lesions between imaging and arthroscopic findings using D. Stoller and ISAKOS classifications.

Abstract

Introduction: This study aimed to establish the diagnostic concordance of meniscal lesions observed through magnetic resonance imaging via the Stoller and Isakos classifications versus the findings of knee arthroscopy.

Methods: Diagnostic tests were conducted at the Alcívar Hospital in Guayaquil, Ecuador, from January to August 2024. Records of patients with meniscus pathology who underwent magnetic nuclear resonance imaging of the knee and arthroscopy were included. The Isakos and Stoller classifications were used. The sample was nonprobabilistic. The analysis corresponds to diagnostic tests.

Results: Nineteen patients were included. Between the Isakos classification and the gold standard (Arthroscopy), a Cohen's kappa index of 0.57 was observed, corresponding to a moderate agreement. A Cohen's kappa index of 0.88 was observed for the internal meniscus injuries, corresponding to very good agreement. Regarding the diagnostic sensitivity and specificity, we can conclude that in the studied group, the Isakos classification showed higher values for both the external meniscus, with a sensitivity of 81.3% and specificity of 100%, and for the internal meniscus, with a sensitivity of 100% and specificity of 85.7%.

Conclusions: Compared with arthroscopy, the Isakos classification is more sensitive and specific for diagnosing meniscus injuries than the Stoller classification.

Keywords:

Isakos, Meniscopathy, Stoller, Arthroscopy, Diagnostic Agreement.

Introducción

Las principales funciones de los meniscos de la rodilla incluyen la transmisión de cargas, la absorción de impactos, la lubricación articular y el mantenimiento de la estabilidad [1]. Por estas razones podemos decir que los meniscos desempeñan un papel importante para la función de la rodilla [2].

Debido a la realización de actividades físicamente demandantes la población joven se ve expuesta a un aumento de lesiones meniscales en los últimos años [3].

Siendo la proporción de hombres respecto a mujeres lesionados entre 2,5:1 y 4:1. Esto sin contar las lesiones de tipo degenerativo que se producen conforme aumenta la edad de los pacientes [4].

El tratamiento mediante artroscopía es considerado el Gold Standard para el tratamiento de la meniscopatía, para la indicación correcta de artroscopias de rodilla es necesario que el paciente pase por una evaluación previa mediante imágenes de RM consideradas las más adecuadas para el diagnóstico de lesiones meniscales [5-6].

El estudio de los meniscos mediante RM se ha realizado hace aproximadamente 70 años con los trabajos clásicos del Dr. D. Stoller quien describió una clasificación de cambios observados en pacientes con lesiones meniscales de diferentes tipos [2-3], esta clasificación se ha mantenido vigente hasta nuestros días, sin embargo, han empezado a aparecer trabajos que intentan actualizar y mejorar las descripciones clásicas de lesiones meniscales para compararlas con la artroscopía [9]. En este sentido en el presente estudio abordamos la clasificación de ISAKOS (International Society of Arthroscopy, Knee Surgery and Orthopaedic Sports Medicine) para diagnóstico de lesiones meniscales y la comparamos con la clasificación clásica de Dr. Stoller y a su vez con el Gold estándar para diagnóstico de lesiones meniscales que es la artroscopía de rodilla.

El objetivo del estudio fue establecer la concordancia diagnóstica de lesiones meniscales observadas mediante resonancia magnética utilizando la clasificación de Stoller e Isakos VS hallazgos de artroscopía de rodilla.

Materiales y métodos

Diseño del estudio

El presente estudio observacional es analítico, de concordancia diagnóstica. La fuente es retrospectiva.

Escenario

El estudio se desarrolló en el Servicio de Diagnóstico por Imagen del Hospital Alcívar en Guayaquil, Ecuador. El período de estudio fue del 1 de Enero al 31 de agosto del 2024.

Participantes

Se incluyeron los registros de pacientes adultos con patología de meniscos, quienes contaban con Resonancia Magnética Nuclear de rodilla y fueron operados por artroscopía. No se eliminaron o excluyeron casos.

Variables

Las variables fueron: edad, sexo, clasificación Isakos, clasificación Stoller para lesiones de menisco. Hallazgos artroscópicos.

Fuentes de datos/mediciones

La fuente fue indirecta; se llenó un formulario electrónico a partir de los datos de la historia clínica. Se incluyeron los registros signados con los siguientes códigos:

(M23) Trastornos internos de la rodilla.

(M23.0) Menisco quístico.

(M23.1) Menisco discoide (congénito).

(M23.2) Trastorno del menisco debido a roturas o heridas antiguas.

(M23.3) Otros trastornos del menisco.

(M23.4) Flacidez de la rodilla.

(M23.5) Inestabilidad crónica de la rodilla.

(M23.6) Otras roturas espontáneas de los ligamentos de la rodilla.

(M23.8) Otros trastornos internos de la rodilla.

(M23.9) Trastorno interno de la rodilla sin especificar.

Sesgos

Se evitó el sesgo de observación y selección aplicando los criterios de selección de participantes. Para evitar posibles sesgos de entrevistador, de información y de memoria, el investigador principal mantuvo en todo momento los datos con una guía y registros aprobados en el protocolo de investigación. Dos investigadores analizaron de forma independiente cada registro por duplicado y las variables fueron registradas en la base de datos una vez verificada su concordancia.

Tamaño del estudio

La muestra fue no probabilística, tipo censo, todos los registros fueron incluidos en el estudio.

Variables cuantitativas

Se utilizó estadística descriptiva. Los resultados se expresan como frecuencia y porcentaje. No se convirtieron variables categóricas en cuantitativas.

Análisis estadístico

El análisis corresponde a pruebas diagnósticas. En la sección de estadística descriptiva: las variables cualitativas fueron analizadas con frecuencia y porcentajes, mientras que las variables cuantitativas se describieron mediante medidas de tendencia central y dispersión. En la sección de estadística inferencial se utilizó el índice de Kappa de Cohen para valoración de la concordancia entre los métodos diagnósticos. El paquete estadístico utilizado fue Stata 18. (StataCorp. 2023. Stata Statistical Software: Release 18. College Station, TX: StataCorp LLC.).

Resultados

Participantes

El estudio incluyó 19 casos.

Características principales del grupo de estudio

Fueron 3 casos (16%) menores a 30 años, 14 casos (74%) entre 30 a 60 años y 2 casos (10%) en mayores de 60 años. Fueron 13 hombres (68%) y 6 mujeres (32%). Un total de 10 casos (53%) en rodilla izquierda y 9 casos (47%) en rodilla derecha.

Concordancia entre tablas de clasificación y artroscopía

La concordancia entre los diagnósticos realizados con las tablas de clasificación de lesión de los meniscos Isakos y Stoller, comparadas con la artroscopía se presentan en la [Tabla 1](#). La ponderación del factor Kappa de Cohen se presenta en la [Figura 1](#). La mejor tabla de clasificación fue Isakos comparado con Artroscopía en menisco externo.

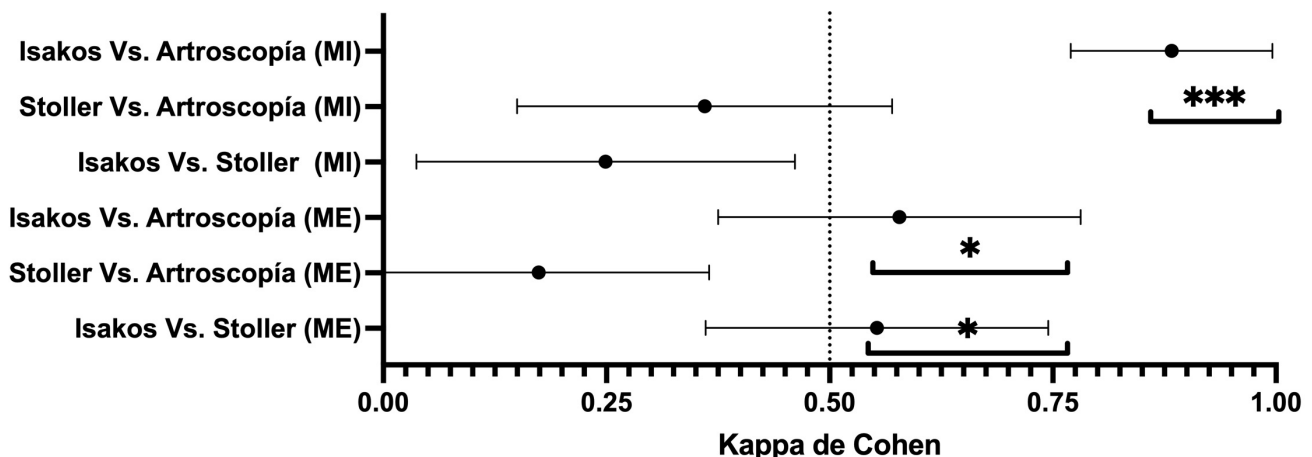
Pruebas diagnósticas

El conjunto de pruebas diagnósticas se presenta en la [Tabla 2](#). Las mejores pruebas puntuadas fueron la clasificación de Isakos para ambos meniscos: externo e interno.

Tabla 1. Características demográficas y clínicas del grupo de estudio.

	Menisco Externo		Kappa de Cohen	Error estándar	T	P
	Desgarro (Stoller) n=11	Sin desgarro (Stoller) n=8				
Desgarro (Isakos)	10 (90.9%)	3 (37.5%)	0.553	0.192	2.473	0.013
	Menisco Interno		Kappa de Cohen	Error estándar	T	P
	Desgarro (Stoller) n=10	Sin desgarro (Stoller) n=9				
Desgarro (Stoller)	10 (62.5%)	1 (33.3%)	0.174	0.191	0.939	0.348
Desgarro (Isakos)	13 (81.25%)	0 (0%)	0.578	0.203	2.778	0.005
	Menisco Externo		Kappa de Cohen	Error estándar	T	P
	Desgarro (artroscopía) n=16	No desgarro (Artroscopía) n=3				
Desgarro (Stoller)	10 (62.5%)	1 (33.3%)	0.174	0.191	0.939	0.348
Desgarro (Isakos)	13 (81.25%)	0 (0%)	0.578	0.203	2.778	0.005
	Menisco Interno		Kappa de Cohen	Error estándar	T	P
	Desgarro (artroscopía) n=12	No desgarro (Artroscopía) n=7				
Desgarro (Stoller)	8 (66.7%)	2 (28.6%)	0.360	0.210	1.604	0.109
Desgarro (Isakos)	12 (100%)	1 (14.3%)	0.883	0.113	3.877	<0.001

Figura 1. Índice de Kappa de Cohen en las pruebas diagnósticas.



* P<0.05 *** P<0.001.

Tabla 2. Pruebas diagnósticas comparadas con la artroscopia como control.

	Stroller (ME)	Stroller (MI)	Isakos (ME)	Isakos (MI)
Sensibilidad	0.63	0.67	0.81	1
Especificidad	0.67	0.71	1	0.86
Prevalencia	0.84	0.63	0.84	0.63
Valor predictivo positivo	0.91	0.8	1	0.92
Valor predictivo negativo	0.25	0.56	0.50	1
Cociente de probabilidad para un test positivo (LR +)	1.91	2.31	Infinity	7.14
Cociente de probabilidad para un test negativo (LR -)	0.55	0.46	0.19	0
Prior Odds	5.33	1.71	5.33	1.71
Probabilidad pre-test	0.84	0.63	0.84	0.63
Post Odds +	10.19	3.96	Infinity	12.24
Probabilidad post-test +	0.91	0.8	NaN	0.92
Post Odds -	0.09	0.17	0.03	0
Probabilidad post test -	0.08	0.15	0.03	0

Discusión

En el presente estudio, el grupo etario de mayor prevalencia de lesiones meniscales fue de 30 a 60 años con un 74%, seguido por el grupo etario de menores de 30 años con 16% y por último el grupo etario de mayores de 60 años con un 10%. El sexo masculino fue el más frecuentemente afectado con un 68%. La rodilla izquierda es la más afectada con un 53%.

En cuanto a la concordancia diagnóstica podemos concluir que entre la clasificación de D. Stoller y C. Isakos para las lesiones de menisco externo se observó un Índice de Kappa de Cohen de 0.55 lo que corresponde a concordancia moderada; y para las lesiones de menisco interno se observó un Índice de Kappa de Cohen de 0.24 lo que corresponde a Concordancia Escasa.

Entre la clasificación de D. Stoller y el Gold Estándar (Artroscopia) para las lesiones de menisco externo se observó un índice de Kappa de Cohen de 0.17 lo que corresponde a concordancia leve; y para las lesiones de menisco interno se observó un índice de Kappa de Cohen de 0.36 lo que corresponde a una concordancia escasa.

Entre la clasificación de Isakos y el Gold Estándar (Artroscopia) para las lesiones de menisco externo se observó un Índice de Kappa de Cohen de 0.57 lo que corresponde a una concordancia moderada; y para las lesiones de menisco interno se observó un Índice de Kappa de Cohen de 0.88 lo que corresponde a una concordancia muy buena.

En cuanto a sensibilidad y especificidad diagnóstica podemos concluir que en el grupo estudiado la clasificación de Isakos mostró valores más altos tanto para el menisco externo: sensibilidad 81.3% especificidad del 100%, como para el menisco interno: sensibilidad 100 % y especificidad del 85.7 %, seguido por la clasificación de D. Stoller que mostró para el menisco externo: sensibilidad 62.5% especificidad del 66.7%,

como para el menisco interno: sensibilidad 66.7% y especificidad del 71.4 %.

Los reportes de pruebas diagnósticas son escasas [1, 2], y se basan en las descripciones clásicas descritas por Dr. D. Stoller sin cambios hace aproximadamente 50 años, sin embargo en estudios recientes se ha observado que este tipo de descripción no tiene una concordancia adecuada con los hallazgos artroscópicos considerados el Gold estándar para este tipo de lesiones [3], lo que apoya la idea que los conceptos diagnósticos deben actualizarse.

Por otro lado los resultados del presente estudio aportan cambios positivos significativos para la práctica diaria del Hospital Alcívar ya que permiten una comunicación estandarizada y por lo tanto más eficiente entre los servicios de Traumatología y Diagnóstico por Imagen al brindar un esquema de evaluación de lesiones meniscales concordante, aplicable y replicable, "un mismo idioma para ambas especialidades" qué podrá ser usado tanto para la descripción de hallazgos en estudios de resonancia magnética como en los partes quirúrgicos de artroscopias de rodilla, esta característica favorecerá y facilitará el diagnóstico y manejo integral de lesiones meniscales en esta casa de salud.

También es importante mencionar que la principal debilidad del presente estudio es el tamaño muestral pequeño, ya que para poder aplicarlo se tuvo que cambiar los esquemas de adquisición de imágenes de Resonancia Magnética de Rodilla en el servicio de Diagnóstico por imagen del Hospital Alcívar y apegarlos a las recomendaciones de ISAKOS, esto condicionó la muestra a una cantidad pequeña de pacientes que contó con todos los criterios de inclusión del presente estudio hasta el momento de la realización del mismo. Sin embargo, al estandarizar la adquisición de imágenes y los criterios de clasificación entre los servicios de Diagnóstico por

Imagen y Traumatología se podrá reproducir el presente estudio con una muestra mucho más amplia en poco tiempo.

Conclusiones

La clasificación de Isakos tiene una mejor sensibilidad y especificidad para el diagnóstico de lesiones de meniscos comparada con la clasificación de Stoller, comparadas con la artroscopía como grupo de control.

Referencias

1. Wadhwa V, Omar H, Coyner K, Khazzam M, Robertson W, Chhabra A. ISAKOS classification of meniscal tears-illustration on 2D and 3D isotropic spin echo MR imaging. *Eur J Radiol.* 2016 Jan;85(1):15-24. doi: [10.1016/j.ejrad.2015.10.022](https://doi.org/10.1016/j.ejrad.2015.10.022). Epub 2015 Nov 2. PMID: 26724644.
2. Chhabra A, Ashikyan O, Hlis R, Cai A, Planchard K, Xi Y, McCrum C, Shah J. The International Society of Arthroscopy, Knee Surgery and Orthopaedic Sports Medicine classification of knee meniscus tears: three-dimensional MRI and arthroscopy correlation. *Eur Radiol.* 2019 Nov;29(11):6372-6384. doi: [10.1007/s00330-019-06220-w](https://doi.org/10.1007/s00330-019-06220-w). Epub 2019 May 21. PMID: 31115621.
3. Anderson AF, Irrgang JJ, Dunn W, Beaufile P, Cohen M, Cole BJ, Coolican M, Ferretti M, Glenn RE, Jr, Johnson R, Neyret P, Ochi M, Panarella L, Siebold R, Spindler KP, Ait Si Selmi T, Verdonk P, Verdonk R, Yasuda K, Kowalchuk DA. Interobserver reliability of the International Society of Arthroscopy, Knee Surgery and Orthopaedic Sports Medicine (ISAKOS) classification of meniscal tears. *Am J Sports Med.* 2011 May;39(5):926-32. doi: [10.1177/0363546511400533](https://doi.org/10.1177/0363546511400533). Epub 2011 Mar 16. PMID: 21411745.
4. Calvo E, Rebolón C, Itoi E, Imhoff A, Savoie FH, Arce G. Reliable interobserver and intraobserver agreement of the International Society of Arthroscopy, Knee Surgery and Orthopaedic Sports Medicine (ISAKOS) classification system of rotator cuff tears. *J ISAKOS.* 2022 Apr;7(2):56-61. doi: [10.1016/j.jisako.2021.12.004](https://doi.org/10.1016/j.jisako.2021.12.004). Epub 2021 Dec 27. PMID: 35543666.
5. Rosas HG. Magnetic resonance imaging of the meniscus. *Magn Reson Imaging Clin N Am.* 2014 Nov;22(4):493-516. doi: [10.1016/j.mric.2014.07.002](https://doi.org/10.1016/j.mric.2014.07.002). Epub 2014 Nov 1. PMID: 25442021.
6. Esparragoza-Montero R, Rodríguez-Díaz J, Lanier-Dominguez J, Molero-Campos M, Puccia-Scimonello M. Evaluación de la morfología meniscal y relación entre los hallazgos diagnósticos de las imágenes de la resonancia magnética y de la artroscopía

en lesiones de la rodilla [Evaluation of meniscal morphology and relation between the diagnostic findings of magnetic resonance imaging and arthroscopy in lesions of the knee]. *Invest Clin.* 2009 Mar;50(1):35-44. Spanish. PMID: [19418725](https://pubmed.ncbi.nlm.nih.gov/19418725/).

7. Lange AK, Fiatarone Singh MA, Smith RM, Foroughi N, Baker MK, Shnier R, Vanwanseele B. Degenerative meniscus tears and mobility impairment in women with knee osteoarthritis. *Osteoarthritis Cartilage.* 2007 Jun;15(6):701-8. doi: [10.1016/j.joca.2006.11.004](https://doi.org/10.1016/j.joca.2006.11.004). Epub 2007 Jan 3. PMID: 17207645.
8. Kijowski R, Davis KW, Blankenbaker DG, Woods MA, Del Rio AM, De Smet AA. Evaluation of the menisci of the knee joint using three-dimensional isotropic resolution fast spin-echo imaging: diagnostic performance in 250 patients with surgical correlation. *Skeletal Radiol.* 2012 Feb;41(2):169-78. doi: [10.1007/s00256-011-1140-4](https://doi.org/10.1007/s00256-011-1140-4). Epub 2011 Mar 12. PMID: 21399933.
9. Mordecai SC, Al-Hadithy N, Ware HE, Gupte CM. Treatment of meniscal tears: An evidence-based approach. *World J Orthop.* 2014 Jul 18;5(3):233-41. doi: [10.5312/wjo.v5.i3.233](https://doi.org/10.5312/wjo.v5.i3.233). PMID: 25035825; PMCID: PMC4095015.

Abreviaturas

RMN: Resonancia Magnética nuclear.

Información suplementaria

No se declara materiales suplementarios.

Agradecimientos

Agradecemos al personal administrativo y pacientes del Hospital Alcívar, lugar en donde se realizó el estudio.

Contribuciones de los autores

Carlos Jacinto Valle Ochoa: Conceptualización, curación de datos, análisis formal, adquisición de fondos, investigación, redacción - borrador original, Redacción - borrador original, Redacción - revisión y edición.

Stalin Santiago Celi Simbaña: Conceptualización, análisis formal, adquisición de fondos, investigación, redacción - borrador original, Redacción - revisión y edición.

Jean Carlos Galló Valverde: Adquisición de fondos, Investigación, Metodología, Administración del proyecto, Recursos, Software y Supervisión.

Jorge Carlos Zea Torres: Conceptualización, curación de datos, análisis formal, adquisición de fondos, investigación, Visualización, Redacción - borrador original.

Paola González Pazmiño: análisis formal, adquisición de fondos, investigación, Visualización, Redacción - borrador original.

Carmen Matilde Navas Palma: investigación, redacción - borrador original, Redacción - borrador original, Redacción - revisión y edición.

Todos los autores leyeron y aprobaron la versión final del manuscrito.

Financiamiento

Los autores financiaron los gastos administrativos de esta investigación. Los pacientes incluidos en el estudio fueron sometidos a procedimientos quirúrgicos cubiertos por sus seguros privados. Los costos quirúrgicos y de imagen se

ajustaron a las tarifas estándar del servicio de traumatología, reflejando los precios de mercado habituales para este tipo de intervenciones.

Disponibilidad de datos y materiales

Los conjuntos de datos utilizados y analizados durante el presente estudio están disponibles del autor correspondiente previa solicitud razonable.

Declaraciones

Aprobación de comité de ética y consentimiento para participar

No requerido para casos clínicos.

Consentimiento de publicación

Los autores cuentan con el permiso escrito de publicación de imágenes, radiografías y fotografía de identificadas por parte de los pacientes.

Conflictos de interés

Los autores declaran no tener conflictos de interés.

Información de los autores

Carlos Jacinto Valle Ochoa, Doctor en medicina y cirugía por la Universidad de Guayaquil (Guayaquil, 2002), Especialista en Imagenología por la Universidad de Guayaquil (2007). Miembro del equipo y director técnico del servicio de Imagenología, Hospital Alcívar, Guayaquil, Ecuador.

Correo: drcvalleo@hotmail.com

ORCID <https://orcid.org/0009-0009-2509-2136>

Nota del Editor

La Revista Actas Médicas (Ecuador) permanece neutral con respecto a los reclamos jurisdiccionales en mapas publicados y afiliaciones institucionales.

Recibido: Noviembre 1, 2024.


Aceptado: Diciembre 13, 2024.

Publicado: Diciembre 14, 2024.

Editor: Dra. Mayra Ordoñez Martínez.

Como citar:

Valle C, Celi S, Galló J, Zea J, González P. Concordancia diagnóstica de lesiones meniscales, entre hallazgos imagenológicos vs artroscópicos mediante clasificaciones de D. Stoller e ISAKOS: Serie de casos. Actas Médicas (Ecuador) 2024;33(2):162-171.

 **Copyright 2024**, Carlos Valle Ochoa, Stalin Celi Simbaña, Jean Galló Valverde, Jorge Carlos Zea Torres, Paola González Pazmiño, Carmen Matilde Navas Palma. This article is distributed under the terms of the [Creative Commons CC BY-NC-SA 4.0 Attribution License](https://creativecommons.org/licenses/by-nc-sa/4.0/), which permits non-commercial use and redistribution provided the source and the original author is cited.

Correspondencia: Carlos Jacinto Valle Ochoa. Correo: drcvalleo@hotmail.com

Dirección: Idelfonso Coronel y Mendez 2301, Guayaquil 090101. Servicio de Diagnóstico por Imágenes. Hospital Alcívar, Guayaquil, Ecuador. Teléfono: [593] (04) 372-0100.

Stalin Santiago Celi Simbaña, Médico por la Universidad Central del Ecuador (Ecuador, 2017). Médico posgradista de Imagenología por la Universidad Internacional del Ecuador, Guayaquil-Ecuador.

Correo: ssantiago.celi19@gmail.com

ORCID <https://orcid.org/0000-0003-2091-9295>.

Jean Carlos Galló Valverde, Médico por la Universidad de Guayaquil (Ecuador, 2018). Médico posgradista de Imagenología por la Universidad Internacional del Ecuador, Guayaquil-Ecuador.

Correo: medjeangallo@gmail.com

ORCID <https://orcid.org/0000-0002-3709-3947>.

Jorge Carlos Zea Torres, Médico por la Universidad de Guayaquil, (Guayaquil 2018). Magister en Seguridad y Salud Ocupacional. Posgradista de Traumatología y Ortopedia. Hospital Alcívar. Guayaquil. Ecuador.

ORCID <https://orcid.org/0000-0001-5608-3122>

Paola González Pazmiño, Médica posgradista de Imagenología por la Universidad Internacional del Ecuador, Guayaquil-Ecuador. Paola González Pazmiño, Médica posgradista de Imagenología por la Universidad Internacional del Ecuador, Guayaquil-Ecuador.

Correo: pao217@hotmail.com

ORCID <https://orcid.org/0009-0009-9806-278X>.

Carmen Matilde Navas Palma, Médico por la Universidad de Guayaquil (Ecuador, 2015). Magister en Seguridad y Salud Ocupacional por la Universidad del Pacífico, Escuela de Negocios (Ecuador, 2022). Médica posgradista de Imagenología por la Universidad Internacional del Ecuador, Guayaquil-Ecuador.

Correo: carmenavas.p@gmail.com

ORCID <https://orcid.org/0000-0002-7749-1392>.